

Nasennebenhöhlen The paranasal sinuses

Redaktion: W. Hosemann, Greifswald

737 Einführung zum Thema: Differenzierte Nasennebenhöhlenchirurgie

Introduction to the topic: Differentiated surgery of paranasal sinuses

W. Hosemann

739 Die endonasale Chirurgie der Stirnhöhle. Teil 1: Stirnhöhlendrainagen Typ I und II

Endonasal frontal sinus surgery.

Part 1: Frontal sinus drainage, types I and II

R. Weber

751 Die endonasale Chirurgie der Stirnhöhle. Teil 2: Stirnhöhlendrainage Typ III (Median-drainage), Tipps und Tricks, Nachbehandlung

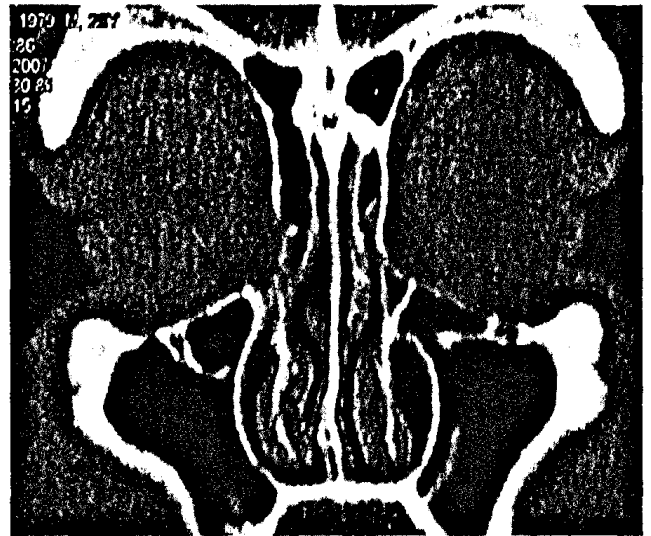
Endonasal frontal sinus surgery. Part 2: Frontal sinus drainage type III (median drainage), tips and tricks, postoperative care

R. Weber

763 Wundheilung und postoperative Behandlung nach Nasennebenhöhlenoperationen

Wound healing after endoscopic sinus surgery and postoperative management

A.G. Beule · W. Hosemann



Welche Operationsmethode ist bei diesem Patienten indiziert?
Lesen Sie mehr auf ► Seite 739

■ Im Fokus In focus

772 Endonasal-transsphenoidale Hypophysenchirurgie aus Sicht des Rhinologen

Endonasal transsphenoidal surgery of the hypophysis from a rhinologist's viewpoint

K. Bumm · J. Zenk

■ Originalien Original articles

774 Die videoendoskopische endonasal-transsphenoidale Hypophysenchirurgie aus rhinologischer Sicht

Videoendoscopic endonasal-transsphenoidal surgery of pituitary adenomas from a rhinological viewpoint

J. Oeken · D. Hohrein

781 Rendezvous-Technik bei vollständiger Stenose des Hypopharynx. Indikation und Variationen der kombinierten Endoskopie

Rendezvous technique for complete hypopharyngeal stenosis.

Indications and variations of combined endoscopy

B. Pogorzelski · R. Kiesslich · W. Mann

789 Virtuelle Echtzeit-Endoskopie der Nase und Nasennebenhöhlen. Surgical-Planning-System „Sinus Endoscopy“ (SPS-SE)

Virtual endoscopy of the nose and paranasal sinuses in real-time.

Surgical planning system "Sinus endoscopy" (SPS-SE)

G. Strauß · E. Limpert · M. Fischer · M. Hofer · C. Kubisch · A. Krüger · A. Dietz ·

J. Meixensberger · C. Trantakis · M. Strauss · B. Preim

813 Bildgebung bei Erkrankungen des Nasopharynx

Imaging of nasopharyngeal diseases
S. Kösling · S. Knipping · T. Hofmockel

825 CME-Fragebogen

Questionnaire

■ **Kasuistiken** Case reports

797 Mucormykosen der Nasennebenhöhlen

Mucormycosis in paranasal sinuses
S. Volkenstein · C. Unkel · A. Neumann · H. Sudhoff · H. Dermoumi · K. Jahnke · S. Dazert

**804 Atypische Mukoviszidose.
Erst durch chronische Rhinosinusitis diagnostiziert**

Atypical cystic fibrosis.
First diagnosed by chronic rhinosinusitis
J.G. Mainz · S. Dornaus · C. Dopfer · J.F. Beck · A. Müller

■ **Bild und Fall** Photo essay

808 Komplikation bei subakuter zervikaler Lymphadenitis

Complication after subacute cervical lymphadenitis
A. Knopf · E.Q. Scherer

■ **Verschiedenes** Miscellaneous

827 Termine Forthcoming meetings

828 Impressum Imprint

■ e-HNO Originalien *Original articles*

829 Der epigastrisch adipokutane Lappen am Tiermodell zur Evaluierung der ischämischen Präkonditionierung

Ischemic preconditioning in a rat adipocutaneous flap model

A. Dacho · S. Lyutenski · G. Aust · A. Dietz

■ e-HNO Kasuistiken *Case reports*

835 Das Karzinoid des Mittelohrs. Ein Fallbericht

Carcinoid of the middle ear. A case report

E. Rieh · C. Steigerwald · H. Göbel · W. Maier · C. Offergeld

839 Penetrierende Schussverletzung im Halsbereich. Fallbericht und Literaturübersicht

Penetrating gunshot wound in the neck.

Case report and review of the literature

H. Maier · M. Tisch · S. Steinhoff · K.J. Lorenz

845 Mit Akromegalie assoziierte Veränderungen der Nasenschleimhäute. Fallbericht

Acromegaly-associated lesions of the nasal mucosa. Case report

J. Flitsch · D.K. Lüdecke · W. Saeger · J.A. Veit · F.U. Metternich

