

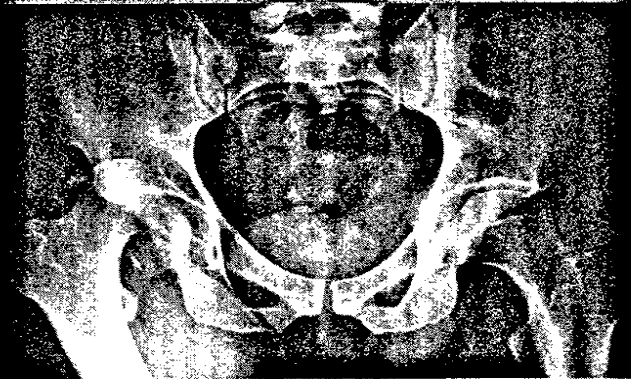
Mit Stufendiagnostik an den Kreuzschmerz | S 33

Eine erhebliche Anzahl der Patienten in orthopädischen Ambulanzen leidet unter Rückenschmerzen verschiedenster Ätiologie. Bei lumbalem Rückenschmerz ist die Zuordnung klinischer Befunde zu bestehenden strukturellen Pathologien allerdings nicht immer einfach. Die individuell geplante Stufendiagnostik in dem hier vorgestellten Konzept soll bei diesen „unklaren Fällen“ weiterhelfen: Sie stellt eine abgestufte strukturelle und funktionelle Diagnostik bei Rückenschmerzpatienten dar. Lesen Sie mehr über die verschiedenen Verfahren der Stufendiagnostik und deren Wert für bestimmte Indikationen!

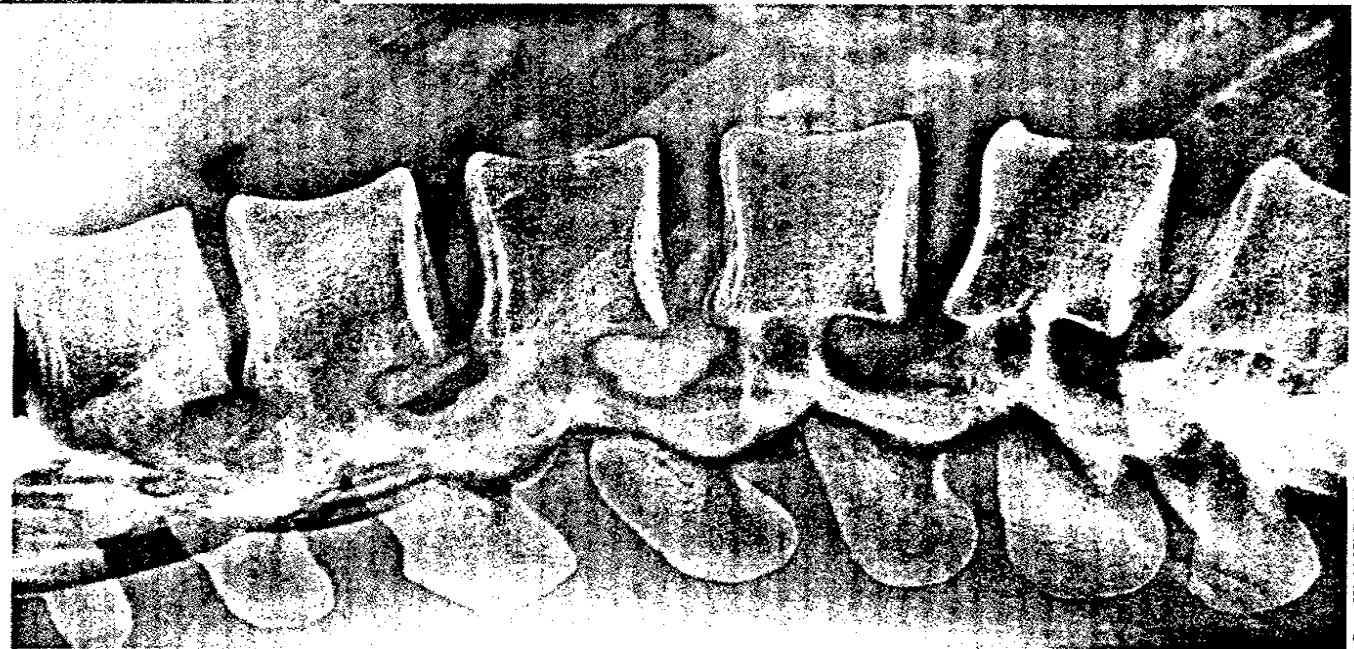

Foto: SPL/AGENTUR.FOCUS

knacknuss



Das Glück dieser Erde ... | S 20

... liegt auf dem Rücken der Pferde – bis der Reiter herunterfällt. So etwa bei diesem Patienten, dem der Sturz mehr als eine Hüftluxation bescherte. Wie die Kollegen die komplizierte Situation lösten, lesen Sie hier.

praxis & geld

Fragen des Betriebsprüfers gekonnt parieren | S 28

Praktische Tipps zur Betriebsprüfung.

Wasserschaden – wer zahlt den Verdienstaufschlag? | S 31

Die Versicherung wollte nicht für den Schaden aufkommen...

Nur das halbe Honorar fürs IGeLn | S 32

Verluste drohen dem, der nicht richtig über die Behandlungskosten aufklärt.

journal club

Kniegelenke wollen rollen und gleiten | S 18

Welche Vorteile bietet eine neuartige Knie-TEP nach dem Vorbild der Natur?

Mit welcher Therapie an Morbus Perthes? | S 19

Eine aktuelle Studie verglich den Erfolg verschiedener Behandlungsansätze.

Rüttler statt Rollator | S 19

Muskeln durch Vibrationstraining: Lassen sich so Skelettfrakturen im Alter verhindern?



kurz & knapp

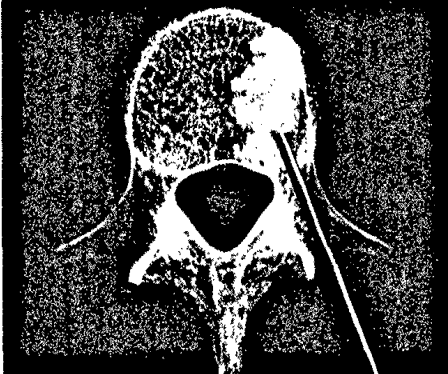

Foto: ZEPHYR/SCIENCE PHOTO LIBRARY/Agentur Focus

Vertebroplastie in der Kritik | S 04

Ist das Verfahren überhaupt wirksam?

MTX kann mehr | S 05

Warum RA-Patienten von der Behandlung mit Methotrexat doppelt profitieren.

Im Doppelpack an Ischias und Co.? | S 06

Aktuelle Daten zur gleichzeitigen Injektion von Schmerzmitteln plus Steroiden.

21. guter Rat

» 3 Fragen an | den Beirat
Dr. Sven Lichtenberg | S 48



Unser Experte in Sachen Arthroskopie Schulter und Ellenbogen stellt sich den EXTRACTA-Fragen.

Beirat | S 48

Impressum | S 49

» kongrässlich | cartoon | S 49
Erfahrungen eines Kongressgängers.



Wir freuen uns auf Ihr Feedback. Schreiben Sie uns!

sonja.kempinski@springer.com

Orthopädie

» tophema | Rheuma im Röntgenbild | S 07



Was die verschiedenen bildgebenden Verfahren in der Rheumatologie leisten, weiß Prof. Dr. Wolfgang Rüther.

» interview | Was brauchen Wunden nach der Op.? | S 10



Prof. Dr. Thomas Mittlmeier über die Wahl des passenden Verbands und den Umgang mit Risikopatienten.

Minimal-invasive Hüft-TEP: Nur ein Trend? | S 12

MIS und Navigation sind nicht alles.

Fußweh bei Schulkind | S 13

Ein Knochen zuviel pro Fuß war Ursache für den Schmerz.

Thoraxtumor quälte Hüfte | S 14

Das Geschwulst war bösartiger als gedacht.

Kreatives Röntgen | S 15

Wecken Sie den Künstler in sich und gewinnen Sie einen von vielen attraktiven Preisen!

Schiefe Sprunggelenke langfristig begradigen | S 16

Bei Varusarthrose des OSG: Osteotomie, Endoprothese oder Arthrodesen?

Schulterschmerz? Nicht vorschnell in den OP! | S 17

Auch die Muskulatur kann Schuld sein.

sportmedizin

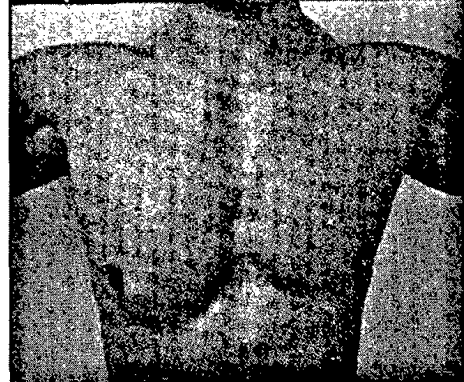


Foto: M. Ritsch, Rosenheim

Wenn ein Brustmuskel die Kontur verliert | S 23

Bei der Ruptur des Pectoralis major ist die frühe Diagnose entscheidend.

Belastendes Laufen | S 22

Wie Achillessehne und Kniegelenk unter dem Freizeitsport leiden.

Per Trampolin in die Notaufnahme? | S 23

Eine Studie zeigt, was der Hüpfersport mit Kinderknochen macht.

Kindorthopädie

Was ist gesichert beim Morbus Perthes? | S 24

Die aktuelle Datenlage zu den verschiedenen Therapieansätzen.

Wenn Mama und Papa den Arzt torpedieren | S 25

Prof. Dr. Fritz Hefti über den Umgang mit nicht ganz einfachen Eltern.

therapie aktuell

Orale Thromboseprophylaxe | S 45

Diätetisch an Kreuzschmerz | S 46

Postmenopausale Osteoporose | S 46

Schmerzpflaster | S 47

Innovatives Polyethylen | S 47

promi-patient

Johann Sebastian Bach | S 26

Malträtierte das Orgelspiel sein Skelett?