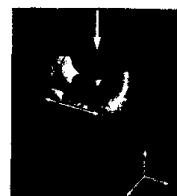


333 Der Niedergang der Parodontologie?

Jean-Louis Giovannoli

337 CT-basierte Finite-Element-Analyse der Verformung der Höcker von Prämolaren nach einer Kavitätenpräparation



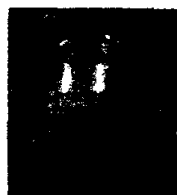Pascal Magne
Tevan Oganessian

347 Minimalinvasives Verfahren zur Kammaugmentation (Tunneltechnik) unter Verwendung von rhPDGF-BB in Kombination mit drei Matrizen: Eine Fallserie



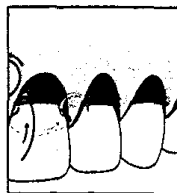
Marc L. Nevins/Marcelo Camelo
Myron Nevins
Peter Schupbach
Bernard Friedland
Joao Marcelo Borges Camelo
David M. Kim

361 Papillenproportionen im Frontzahnbereich des Oberkiefers



Stephen J. Chu
Dennis P. Tarnow
Jocelyn H.-P. Tan
Christian F. J. Stappert

371 Tunneltechnik zur Wurzeldeckung unter Verwendung von azellulärer Hautmatrix: Eine Fallserie



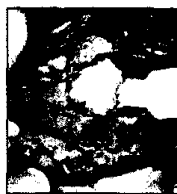Marmar Modarressi
Hom-Lay Wang

381 Unkonventionelle Implantatinsertion. 2: Insertion von Implantaten durch impaktierte Zähne. Drei Fallberichte




Mithridade Davarpanah
Serge Szmukler-Moncler

391 Die Wirksamkeit von demineralisierter Knochenmatrix und Spongiosa-Knochenchips für den Sinuslift



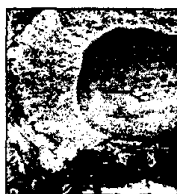David M. Kim/Marc L. Nevins
Marcelo Camelo
Joao Marcelo Borges Camelo
Peter Schupbach
James J. Hanratty
N. Guzin Utzel/Myron Nevins

401 Neuartige Regeneration von Bindegewebe und Zement: Eine histologische Untersuchung nach der Verwendung von Schmelzmatrix-Derivat in Dehizensdefekten. Ein Hundemodell



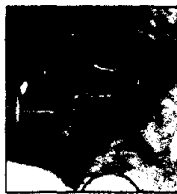Khalid Alhezaimi
Thakib Al-Shalan
Rory O'Neill
Tanazi Shapurian
Jafar Naghsbandi
Paul Levi Jr/Terrence Griffin

411 Experimentelle chirurgische und kieferorthopädische Extrusion von Zähnen bei Hunden



Sung Hyun Kim
Vinicius Augusto Tramontina
Cassiana Maria Ramos
Antônia Maria Binder do Prado
Euloir Passanezi
Sebastião Luiz Aguiar Greghi

421 Subepitheliales Bindegewebestransplantat im Zusammenhang mit einer Apikoektomie und apikalem Verschluss bei der Behandlung einer tiefen lokalisierten gingivalen Rezession mit freiliegender Wurzelspitze: Fallbericht



Sergio Kahn
André Medina Coeli Egreja
Marcos de Oliveira Barceleiro

CC MED Scanauftrag



Auftragsnummer: ZBMED-20103105155-9
Auftragsdatum: 10.03.10 - 08:43

Signatur: Zs.A 1680

Titel: Internationales Journal für Parodontologie & restaurative Zahnheilkunde

ISSN: 0721-0051

Erscheinungsjahr: 2009

Erscheinungsort: Berlin

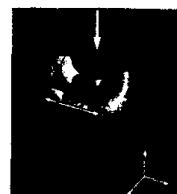
Band/Heft: 29(4)

Bitte Inhaltsverzeichnis scannen!

333 Der Niedergang der Parodontologie?

Jean-Louis Giovannoli

337 CT-basierte Finite-Element-Analyse der Verformung der Höcker von Prämolaren nach einer Kavitätenpräparation



Pascal Magne
Tevan Oganessian

347 Minimalinvasives Verfahren zur Kammaugmentation (Tunneltechnik) unter Verwendung von rhPDGF-BB in Kombination mit drei Matrizen: Eine Fallserie



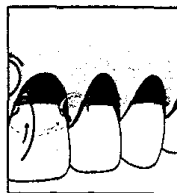
Marc L. Nevins/Marcelo Camelo
Myron Nevins
Peter Schupbach
Bernard Friedland
Joao Marcelo Borges Camelo
David M. Kim

361 Papillenproportionen im Frontzahnbereich des Oberkiefers



Stephen J. Chu
Dennis P. Tarnow
Jocelyn H.-P. Tan
Christian F. J. Stappert

371 Tunneltechnik zur Wurzeldeckung unter Verwendung von azellulärer Hautmatrix: Eine Fallserie



Marmar Modarressi
Hom-Lay Wang

381 Unkonventionelle Implantatinsertion. 2: Insertion von Implantaten durch impaktierte Zähne. Drei Fallberichte




Mithridade Davarpanah
Serge Szmukler-Moncler

391 Die Wirksamkeit von demineralisierter Knochenmatrix und Spongiosa-Knochenchips für den Sinuslift



David M. Kim/Marc L. Nevins
Marcelo Camelo
Joao Marcelo Borges Camelo
Peter Schupbach
James J. Hanratty
N. Guzin Utzel/Myron Nevins

401 Neuartige Regeneration von Bindegewebe und Zement: Eine histologische Untersuchung nach der Verwendung von Schmelzmatrix-Derivat in Dehiszenzdefekten. Ein Hundemodell



Khalid Alhezaimi
Thakib Al-Shalan
Rory O'Neill
Tanazi Shapurian
Jafar Naghsbandi
Paul Levi Jr/Terrence Griffin

411 Experimentelle chirurgische und kieferorthopädische Extrusion von Zähnen bei Hunden



Sung Hyun Kim
Vinicius Augusto Tramontina
Cassiana Maria Ramos
Antônia Maria Binder do Prado
Euloir Passanezi
Sebastião Luiz Aguiar Greghi

421 Subepitheliales Bindegewebestransplantat im Zusammenhang mit einer Apikoektomie und apikalem Verschluss bei der Behandlung einer tiefen lokalisierten gingivalen Rezession mit freiliegender Wurzelspitze: Fallbericht



Sergio Kahn
André Medina Coeli Egreja
Marcos de Oliveira Barceleiro