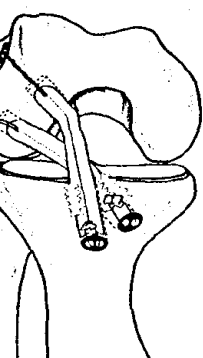


Sportverletzung Sportsschaden

September 2009 · Seite 113 – 168 · 23. Jahrgang

3 · 2009



in Doppelbündel ein Außenband? (S. 122).

-
- Kongressbericht**
- 113 24. Jahreskongress der GOTS – Wissenschaft und Spitzensport
- 114 Valgisierende Tibiakopfoosteotomie: Welche Operations- und Osteosynthese-Methoden bringen stabile Ergebnisse?
- 116 Patellofemoralgelenk: Warum schlagen Patellaeingriffe häufig fehl?
- 118 Knorpeldefekte am Knie: Autologe charakterisierte Chondrozyten erfolgreicher als Mikrofrakturierung
- 120 Rezidivinstabilität nach VKB-Rekonstruktion: Planung der Revision mit 3D-Computertomografie
- 122 LCL-Insuffizienz: Restinstabilität nach Doppelbündel-Rekonstruktion
- 123 Traumatologie: Kindliche Verletzungen durch Trampolinspringen
- 124 Sporttauchen: Sind dysbare Osteonekrosen vermeidbar?
- Für Sie notiert**
- 125 Aktuelle Forschung: Was unsere Muskeln zusammenhält
- 126 Kreuzbandrekonstruktion: Doppelbündel-Technik nicht kosteneffektiv
- 126 Kindertraumatologie: Trampolinunfälle nehmen zu
- 127 Patellainstabilität: Modifizierter Apprehension-Test für eine spezifischere Patella-Diagnostik
- 128 Achilles tendonopathie: Hilft die Steigerung der Muskelaktivität verletzten Läufern?
- 129 Oberes Sprunggelenk: Dynamischer Ultraschall spezifisch bei Syndesmose-ruptur
- 130 Albrecht-Ludwig-Berblinger-Preis: Was verursacht das Höhenlungenödem?
- 131 Buchbesprechungen
- Sportphysiotherapie aktuell**
- 133 Vergleich des freien Gehens mit dem Gehen auf dem Laufband – eine EMG-Studie
- 139 **Medizin & Markt**
-
- Übersicht | Review**
- 141 Verletzungsarten und Verletzungshäufigkeiten beim Cable-Wakeboard: eine prospektive saisonbegleitende Studie
Incidence and Mechanism of Injuries in Cable-Wakeboarding, a Prospective Study
T. Patzer, S. A. Hrabal, N. Timmesfeld, S. Fuchs-Winkelmann, M. D. Schofer
- Originalarbeiten | Originals**
- 148 Der Einfluss unterschiedlicher Sportarten auf die Haltungsregulation
The Impact of Different Sports on Posture Regulation
R. Schwesig, A. Kluttig, S. Leuchte, S. Becker, H. Schmidt, H. D. Esperer
- 155 Die SLAP-Läsion als Präarthrose? – Klinische und MR-Arthrografie-Ergebnisse nach arthroskopischer Refixation einer SLAP-II-Läsion
Osteoarthritis after SLAP Lesion? – Clinical and Arthro-MRI Evaluation after Arthroscopic SLAP Refixation
L. J. Lehmann, D. Dinter, S. Monateseri, H. P. Scharf, S. Weckbach
- 161 Die therapierefraktäre Rhizarthrose des Sportlers mit Belastung der oberen Extremität. Ist die Trapezektomie mit Interposition eines Pyrocarbonspacer eine Behandlungsoption?
The Operative Treatment of Rhizarthrosis for Patients with Extreme Exposure of the Hand by Athletic Activities – Is the Trapezectomy with Interposition of an Pyrocarbon Spacer a Option for Treatment?
G. Szalay, C. Meyer, I. Jürgensen, B. Stigler, R. Schnettler

Sportverletzung Sportschaden

September 2009 · Seite 113 – 168 · 23. Jahrgang

3/2009

Kasuistik | Case Report

165

Akutes belastungsinduziertes Kompartmentsyndrom der Tibialis-anterior-Loge und Druckläsion des Nervus peroneus communis als seltene Kombinationsverletzung beim Gewichtheben

Exertional Compartment Syndrome of the Lower Leg and Common Peroneal Nerve Palsy as Combined Injury after Weight Lifting

Y. M. B. Kollrack, G. Möllenhoff

Impressum letzte Seite