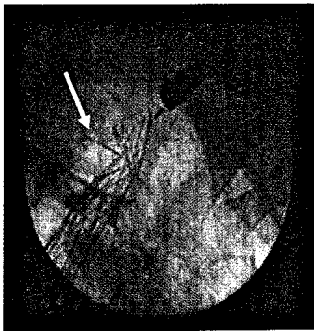


Endoskopie heute

Dezember 2009 · Seite 201 – 264 · 22. Jahrgang

4 2009



Extraktion eines (sehr rigiden)
Z-Stents aus dickem Stahldraht.
Seite 225

Jahresinhaltsverzeichnis

Das Jahresinhaltsverzeichnis
steht Anfang 2010 unter
[http://www.thieme.de/
fz/endoheute/
jahresverzeichnis2009.pdf](http://www.thieme.de/fz/endoheute/jahresverzeichnis2009.pdf)
zum Download bereit.

Übersicht | Review

- 201 ▶ Die Rolle der Dünndarmendoskopie beim Management von Patienten mit chronisch-entzündlichen Darmerkrankungen: ein internationaler OMED-ECCO-Konsensus
Role of Small-Bowel Endoscopy in the Management of Patients with Inflammatory Bowel Disease: an International OMED-ECCO Consensus
A. Bourraille, A. Ignjatovic, L. Aabakken, E. V. Loftus Jr, R. Eliakim, M. Pennazio, Y. Bouhnik, E. Seidman, M. Keuchel, J. G. Albert, S. Ardizzone, S. Bar-Meir, R. Bisschops, E. J. Despott, P. F. Fortun, R. Heuschkel, J. Kammermeier, J. A. Leighton, G. J. Mantzaris, D. Moussata, S. Lo, V. Paulsen, J. Panés, G. Radford-Smith, W. Reinisch, E. Rondonotti, D. S. Sanders, J. M. Swoger, H. Yamamoto, S. Travis, J.-F. Colombel, A. Van Gossum
- 222 Stentextraktion im GIT – Management und klinische Erfahrungen
Stent Extraction in the GIT – Management and Clinical Experiences
K. E. Grund, J. Gräter, R. Ingenpaß, G. Farin

227 Sonoquiz | Sonoquiz

Kasuistik | Case Report

- 228 ▶ Sonografische Diagnostik bei Sigmadivertikulitis
Sonographic Diagnostic of Sigmadiverticulitis
K. Möller

Übersicht | Review

- 232 NOTES transösophageal – Kritische Problemanalyse
NOTES Transesophageal – Critical Analysis of Relevant Problems
K. E. Grund, C. M. Kühlbrey, R. Ingenpaß

Wissenschaftliche Kurzmitteilungen | Scientific Communications

- 237 ELITE: Ein neues hochimmersives Operationsphantom für NOTES
ELITE: A New Highly Immersive Surgical Phantom for NOTES
A. Fiolka, S. Gillen, A. Meining, H. Feußner
- 240 Prozessmodellierung und modellbasierte Interventionen: auch in der Viszeralmedizin?
A. Schneider, C. Leuxner, B. Spanfelner, W. Sitou, M. Kranzfelder, M. Broy, H. Feußner

Originalarbeit | Original Paper

- 243 Endoskopische ultrashallgesteuerte versus konventionelle transmurale Pankreaspseudozystendrainage: Ergebnisse einer prospektiven randomisierten Studie
Endoscopic Ultrasound-Guided Versus Conventional Transmural Drainage for Pancreatic Pseudocysts: A Prospective Randomized Trial
D. H. Park, S. S. Lee, S.-H. Moon, S. Y. Choi, S. W. Jung, D. W. Seo, S. K. Lee, M.-H. Kim

251 ▶ Endoquiz | Endoquiz

Kasuistik | Case Report

- 252 Die NSAR-Kolopathie
NSAID – Colopathy
V. Schick, G. Schröder, C. Nauck, H.-J. Schulz

Begutachtung und Schlichtung | Appraisal and Adjustment

- 256 ERCP unter Propofol bei fraglicher Indikation
ERCP Using Propofol in Questionable Indication
W. Rösch, K. Deppert

259 Kongresskalender | Congress Announcements

264 Impressum

▶ Hinweis auf Titelthema

▶ Umschlag: oben: M. Crohn des Dünndarms (Seite 201); Mitte: Echoarm veränderte Sigmawand (Seite 229); unten: Fibrinbedeckte tiefgreifende Läsion im C. ascendens (Seite 251)