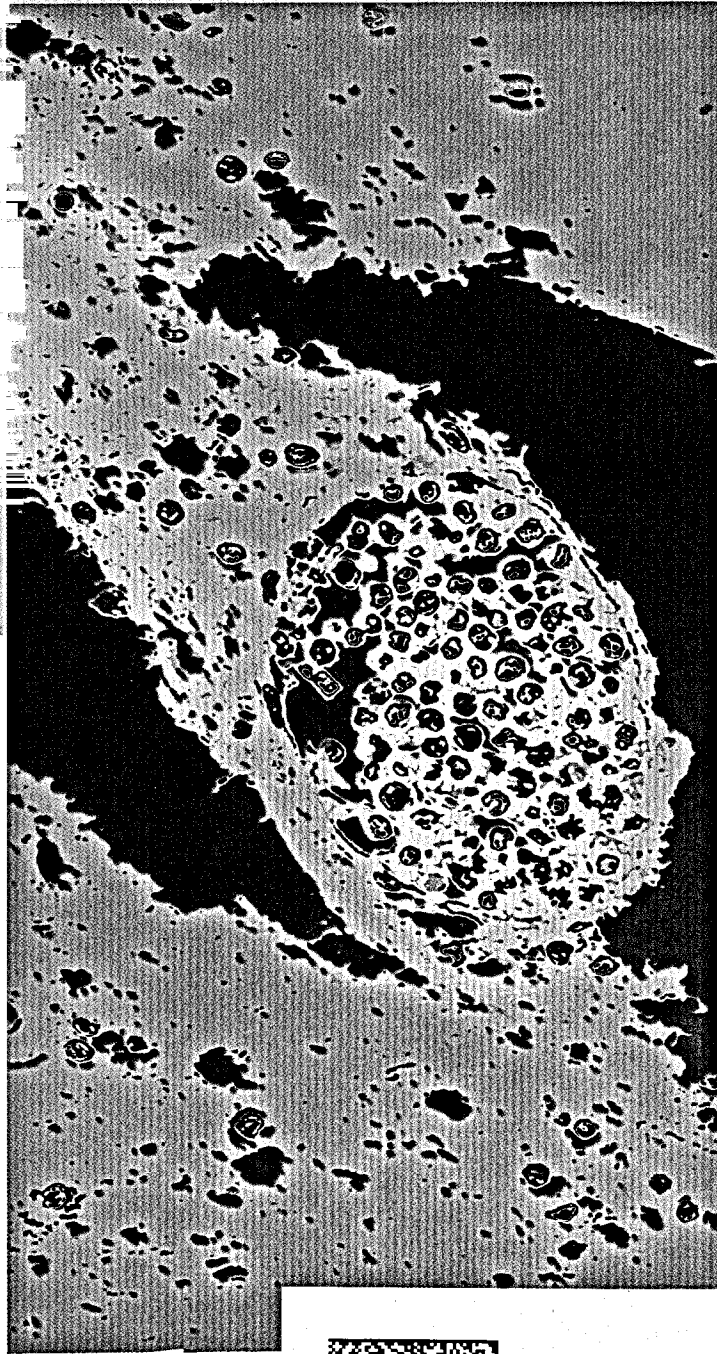

► Zertifizierte Fortbildung
Notfälle in der Hämatologie und Onkologie



- „High Density Mesh Ablator“ bei Vorhofflimmern
- Ohren „aus Stein“
- Angiogeneseinhibitoren bei gastrointestinaler Blutung

Va VI
28.60
ZB MED



Georg Thieme Verlag - Rüdigerstr. 14 - 70469 Stuttgart
Deutsche Post

Deutsche Zentralbibliothek
Medizin Zeitschriften/Team 5.1
Gleueler Str. 60
50931 Köln

P 02252 PVSt
167816#DMW 38/09

 **Thieme**

DMW

Deutsche
Medizinische Wochenschrift

Seiten 1847 – 1904 • 134. Jahrgang

38 | 18 · 9 · 2009

1849 Zu diesem Heft**Aktuelles – kurz berichtet**

- 1853** *Rheumatologie*
Rheumatoide Arthritis: Wie effektiv ist Golimumab?
- 1854** *Neurologie*
Allelvariante beeinflusst Gedächtnisleistung
- 1854** *Notfallmedizin*
Orale Antikoagulantien: Welche Dosierung ist optimal?
- 1855** *Diabetologie*
Neuer Prädiktor für Diabetes mellitus Typ 2?

Hinterfragt – nachgehakt

- 1856** Steckt die Intensivmedizin in der Fortschrittsfalle?

Referiert – kommentiert

- 1858** Mit Biomarkern Morbus Alzheimer prognostizieren?
Kommentar: „Fortune Telling Tao“

Originalarbeit | Original article

- 1861** **Titelthema** Paroxysmales und persistierendes Vorhofflimmern: Neue Therapie-konzepte der Pulmonalvenen-Isolation. Erste klinische Erfahrungen mit dem High Density Mesh Ablator (HDMA)
Paroxysmal and persistent atrial fibrillation: New insights for pulmonary vein isolation – First clinical experiences with the High Density Mesh Ablator (HDMA)
A. Meissner, H.-J. Trappe, T. Butz, M. van Bracht, P. Maagh, G. Plehn

Editorial

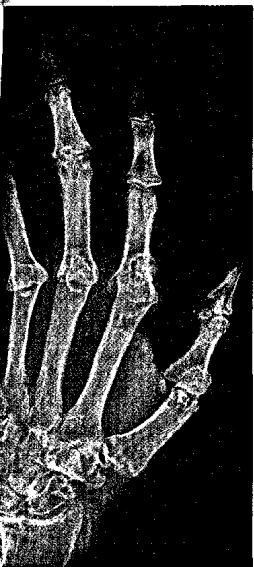- 1868** **Titelthema** Das ausgereifte Krankheitsbild
Full blown diseases
P. C. Scriba

Kasuistik | Case report

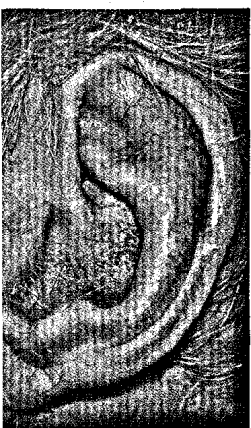- 1869** **Titelthema** Ohren „aus Stein“ – ungewöhnlicher Begleitbefund aufgrund einer untersubstituierten Nebenniereninsuffizienz
Ears „made of stone“ – secondary phenomenon of undersubstituted adrenal insufficiency
J. C. Richter, B. Chappuis

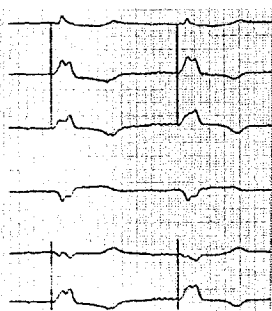
DMW Falldatenbank | Case report

- 1872** Wenn Essen zur Krankheit wird – die Binge-Eating-Störung als komorbide Essstörung bei Adipositas – Fall 07/2009
Binge-Eating-Disorder – a comorbid eating disorder in obesity – Case 07/2009
N. Rapps, S. Becker, M. Teufel, S. Zipfel

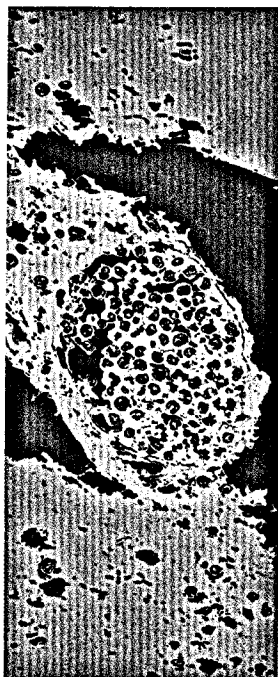

Rheumatoide Arthritis.

Fotografie des linken Ohres
mit äußerliche Auffälligkeiten
(Seite 1870).



Was sehen Sie?
(Mediquiz S. 1875)



Titelbildvorlage:
Leukostase in einem Hirn-
gefäß bei Hyperleukozytose
(Seite 1882)

Mediquiz

- 1875 80-jährige Patientin mit auffälligem EKG nach Anlage eines transvenösen passageren Herzschrittmachers
80-year-old patient with conspicuous ECG after implementation of a transvenous cardiac pacemaker
D. Bandorski, M. Brück

CME – Zertifizierte Fortbildung | Review article

- 1879 **Titelthema** Notfälle in der Hämatologie und Onkologie
Emergencies in hematology and oncology
A. Baraniskin, W. Schmiegell, R. Schroers

- 1889 Quiz-Fragen

- 1891 CME-Evaluationsbogen

Prinzip & Perspektive | Review article

- 1893 **Titelthema** Angiogeneseinhibitoren zur Behandlung Angiodysplasie-assoziiertes gastrointestinaler Blutungen
Antiangiogenic drugs for treatment of vascular malformations and angiodysplasia-related gastrointestinal bleeding
J. Bauditz

- 1899 Forum der Industrie

- 1901 Veranstaltungen

- 1902 Personalia

- 1904 Impressum

