

Pneumologie

Zeitschrift für Pneumologie und Beatmungsmedizin

November 2009 · Seite 609 – 680 · 63. Jahrgang

11 · 2009

Pneumo-Fokus

- 609 Bronchialkarzinom – Bessere Prognose mit multimodaler Therapie?
610 Asthma bronchiale – Medikamentöse Behandlung von rauchenden Asthmatikern
611 Infektiologie – Tuberkulose-Multiresistenzen. Wo sind sie am häufigsten?
612 Allergologie – Rhinitis allergica und bronchiale Hyperaktivität
Ausschreibung – Stipendium für Atemwegserkrankungen

Leitlinie | Guideline

- 613 Epidemiologie, Diagnostik, antimikrobielle Therapie und Management von erwachsenen Patienten mit ambulant erworbenen unteren Atemwegsinfektionen sowie ambulant erworbener Pneumonie – Update 2009 (Teil 2)
Epidemiology, Diagnosis, Antimicrobial Therapy and Management of Community-acquired Pneumonia and Lower Respiratory Tract Infections in Adults (Part 2)
G. Höffken, J. Lorenz, W. Kern, T. Welte, T. Bauer, K. Dalhoff, E. Dietrich, S. Ewig, P. Gastmeier, B. Grabein, E. Halle, M. Kolditz, R. Marre, H. Sitter

Fallbericht | Case Report

- 653 Konsekutive Aspiration
Consecutive Aspiration
A. Hermes

Übersicht | Review

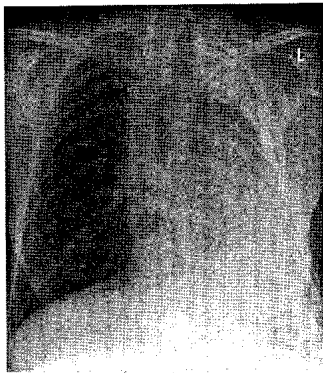
- 656 Neues zum beruflichen Umgang mit Isocyanaten
New Data on Occupational Exposure to Isocyanates
X. Baur, L. T. Budnik

Leserbrief | Letter to the Editor

- 659 Management der Neuen Influenza A/H1N1 im Krankenhaus: Stellungnahme der DGP
Management of a New Influenza A/H1N1 Virus Pandemic Within the Hospital:
Statement of the German Society of Pneumology
L. Bader

Pneumologische Bilder | Pneumological Pictures

- 662 Dyspnoe und Dysphagie als Erstmanifestation einer seltenen kongenitalen Gefäßanomalie bei einer älteren Dame: Left Pulmonary Artery Sling
Dyspnea and Dysphagia as the Primary Manifestation of a Rare Congenital Vascular Anomaly in an Elderly Lady: Left Pulmonary Artery Sling
C. Ringshausen, C. M. Heyer; G. Schultze-Werninghaus, G. Rohde



Röntgen-Thorax:
nahezu vollständige Verschattung
des linken Hemithorax (S. 663).

Pneumologie

Zeitschrift für Pneumologie und Beatmungsmedizin

November 2009 · Seite 609 – 680 · 63. Jahrgang

Empfehlungen | Recommendations

- 664 Digitale Radiografie in der Untersuchung von arbeits- und umweltbedingten Lungen- und Pleuraerkrankungen. Anpassung der ILO-Kodierung
Digital Radiography in Chest Imaging of Occupational and Environmental Lung Diseases. Adaptation of the ILO Code
K. G. Hering, E. Borsch-Galetke, H. J. Elliehausen, K. Frank, H. G. Hieckel, K. Hofmann-Preiß, W. Jacques, U. Jeremie, N. Kotschy-Lang, T. Kraus, E. Mannes, H. Otten, W. Raab, H. J. Raithele, W. D. Schneider, S. Tuengerthal

Originalarbeit | Original Paper

- 669 Pulmonalvaskuläre Beteiligung bei Morbus Osler
Pulmonary Hypertension in Hereditary Haemorrhagic Teleangiectasia
F. Reichenberger, L.-E. Wehner, A. Breithecker, R. Voswinckel, O. Mensch, R. Schulz, H. A. Ghofrani

Nachruf | Obituary

- 675 Prof. Dr. med. Dr. med. h. c. Wolfgang Traugott Ulmer.
*7. September 1924 †17. September 2009
H. Thiel

655, 674 Buchbesprechungen

677 Kongresse/Veranstaltungen

678 Medizin & Markt

680 Impressum