

# Trockenes Auge und Hormone, Teil 1

Dry eye and hormones, part 1

Redaktion: F. Schirra

## 870 Einführung zum Thema: Trockenes Auge und Sexualhormone. Teil 1

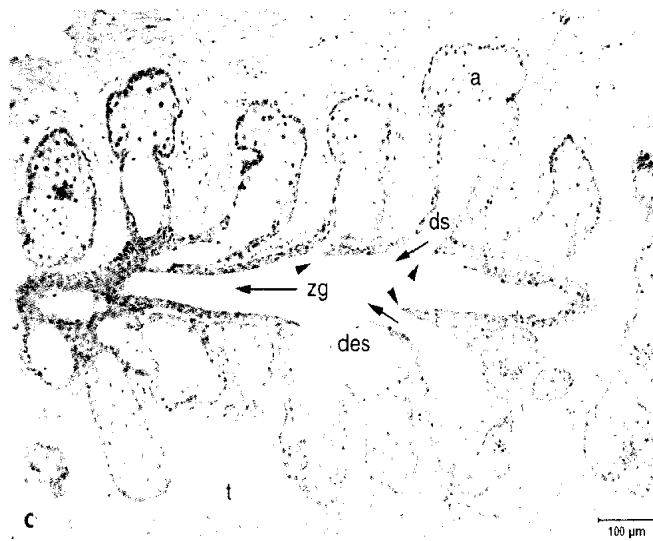
Dry eye and sex hormones. Part 1  
F. Schirra

## 872 Meibom-Drüsen. Teil I: Anatomie, Embryologie und Histologie der Meibom-Drüsen

Meibomian glands. Part I:  
Anatomy, embryology and histology  
of the Meibomian glands  
N. Knop · E. Knop

## 884 Meibom-Drüsen. Teil II: Physiologie, Eigenschaften, Verteilung und Funktion des Meibom-Öls

Meibomian glands. Part II:  
Physiology, characteristics, distribution  
and function of meibomian oil  
E. Knop · N. Knop · F. Schirra



Das Sekret der Meibom-Drüse wird in den Azini produziert und über ein mehrteiliges Gangsystem in Richtung Lidrand befördert.

► Seite 879

## ■ Originalien Original papers

### 893 Vitreal induzierte RPE-Zell-Traktion. Untersuchung pathologischer Glaskörperproben in einem In-vitro-Kontraktionsmodell

Vitreally induced RPE cell traction: investigation of pathological vitreous bodies plus in an in vitro contraction model

J. Beutel · M. Lüke · K.-U. Bartz-Schmidt · S. Grisanti

### 899 Aberrationskorrigierte Intraokularlinse für die mikroinvasive Kataraktchirurgie (MICS). Intraindividuelle Vergleich mit einer konventionellen Linse – Einjahresergebnisse

Aberration corrected intraocular lens for the microinvasive cataract surgery (MICS). Intraindividual comparison with a conventional lens – one year results

M. Möglich · H. Häberle · D.T. Pham · C. Wirbelauer

### 905 Information oder Verwirrung. Eine formal-quantitative Analyse augenärztlicher Visitingespräche

Information or confusion. A formal-quantitative analysis of ophthalmological visiting conversations

I. Papsdorf · H. Hannich · F. Tost

### 913 Die Hermann-Gitter-Täuschung: Lehrbuecherklärung widerlegt

The Hermann grid illusion: textbook explanation refuted

M. Bach

■ **CME Weiterbildung • Zertifizierte Fortbildung** Continuing education



**939 Posteriore lamelläre Keratoplastik (DSAEK)**  
Posterior lamellar automated endothelial keratoplasty (DSAEK)  
 C. Cursiefen · F.E. Kruse · Erlanger DSAEK Gruppe

**953 CME-Fragebogen**  
Questionnaire

■ **Kasuistiken** Case reports

**918 Isoliertes Carcinoma in situ der Kornea**  
Isolated corneal epithelial dysplasia  
 P. Eberwein · P. Maier · C. Auw-Haedrich · T. Reinhard

**921 Klinisch-zeitlicher Verlauf eines solitären retinalen Astrozytoms**  
Clinical course of a solitary retinal astrocytoma  
 M. Töteberg-Harms · F. Paulsen · G.I.W. Duncker · S. Sel

■ **Bild und Fall Photo essay**

**924 Bilaterale rezidivierende retinale Thrombose bei einem jungen Mann**  
Bilateral recurrent retinal thrombosis in a young man  
 J. Harder · K. Thürmel · M. Maier · I. Lanzl

**928 Anämie als Ursache einer beidseitigen Stauungspapille**  
Anemia as a cause of bilateral papilloedema  
 N. Wirtz · S. Biester · P. Weckerle · M. Lüke

■ **Das therapeutische Prinzip** The therapeutic principle

**932 Albumin-Augentropfen zur Behandlung von Augenoberflächenerkrankungen**  
Albumin eye drops for the treatment of ocular surface diseases  
 J.D. Unterlauff · M. Kohihaas · I. Hofbauer · K. Kasper · G. Geerling

■ **Verschiedenes** Various

**938 Leserbrief** Letter to the editor

**956 Termine** Calendar

**960 Impressum**