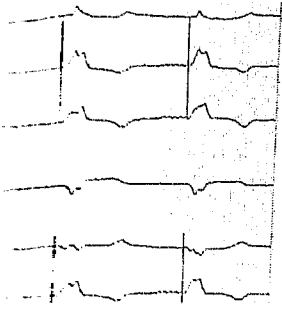


DMW

Deutsche
Medizinische Wochenschrift

38 | 18.9.2009

Seiten 1847 – 1904 • 134. Jahrgang



Was sehen Sie?
(Mediquiz S. 1875)

Mediquiz

- 1875** 80-jährige Patientin mit auffälligem EKG nach Anlage eines transvenösen passageren Herzschrittmachers
80-year-old patient with conspicuous ECG after implementation of a transvenous cardiac pacemaker
D. Bandorski, M. Brück

CME – Zertifizierte Fortbildung | Review article

- 1879** **Titelthema** Notfälle in der Hämatologie und Onkologie
Emergencies in hematology and oncology
A. Baraniskin, W. Schmiegel, R. Schroers

- 1889** Quiz-Fragen

- 1891** CME-Evaluationsbogen

Prinzip & Perspektive | Review article

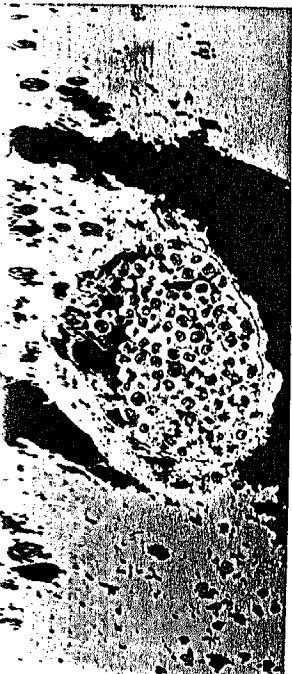
- 1893** **Titelthema** Angiogeneseinhibitoren zur Behandlung Angiodysplasie-assoziiertes gastrointestinaler Blutungen
Antiangiogenic drugs for treatment of vascular malformations and angiodysplasia-related gastrointestinal bleeding
J. Bauditz

- 1899** Forum der Industrie

- 1901** Veranstaltungen

- 1902** Personalia

- 1904** Impressum



Titelbildvorlage:
Leukostase in einem Hirn-
gefäß bei Hyperleukozytose
(Seite 1882)