

■ **Leitthema** Main topic • Review articles

Lungenfunktion Lung function

Redaktion: H.-U. Kauczor • H. Imhof

675 Einführung zum Thema: Regionale Messung der Lungenfunktion. Die Rolle radiologischer Verfahren

Introduction to the topic: Regional measurement of lung function. The role of radiological procedures
H.-U. Kauczor • H. Imhof

676 Lungenfunktion
Lung function
S. Sorichter

687 Qualitative und quantitative CT-Analysen beim akuten Lungenversagen

Qualitative and quantitative CT analysis of acute pulmonary failure
A.W. Reske • M. Seiwerts

698 Computertomographie der Lunge. Ein Schritt in die vierte Dimension

Computed tomography of the lung. A step into the fourth dimension
J. Dinkel • C. Hintze • N. Rochet • C. Thieke • J. Biederer

705 Untersuchung der atemabhängigen Bewegungen pulmonaler Raumforderungen mit der MRT



Investigation of respiratory-dependent movements of pulmonary space-occupying lesions with MRI
J. Biederer • C. Hintze • M. Fabel • J. Dinkel

712 Magnetresonanztomographie der Atembewegung und Lungenfunktion

Magnetic resonance imaging of respiratory movement and lung function
R. Tetzlaff • M. Eichinger

720 Funktionelle ³He-MRT der Lunge

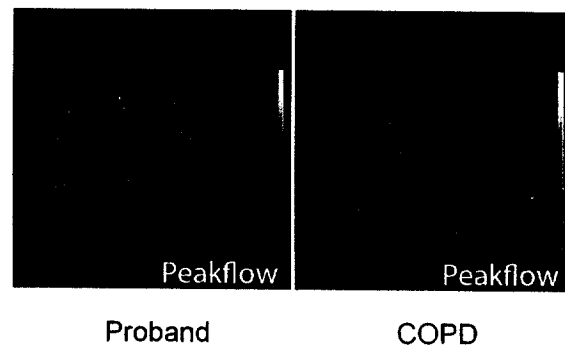
Functional ³He-MRI of the lungs
K.K. Gast • U. Wolf

732 Sauerstoffverstärkte funktionelle MR-Lungenbildgebung

Oxygen-enhanced functional MR lung imaging
M. Beer • D. Stäb • M. Oechsner • D. Hahn • H. Köstler • H. Hebestreit • P. Jakob

739 MRT der Lungenperfusion. Technische Voraussetzungen und diagnostischer Stellenwert

Magnetic resonance imaging of pulmonary perfusion. Technical requirements and diagnostic impact
U.I. Attenberger • M. Ingrisch • K. Büsing • M. Reiser • S.O. Schoenberg • C. Fink



Dynamische Ventilationsmessung bei einem gesunden Probanden (links) im Vergleich zu einem Patienten mit COPD (rechts) ► Seite 720

■ **Journal Club** Journal club

673 Radiologen vor beim Thoraxschmerz!

Radiologists first in case of chest pain!
C. Loewe

■ **Quiz** Quiz

748 Persistierende Knieschmerzen und palpabler Tumor in der Kniekehle

Persistent knee pain and palpable tumor in the popliteal fossa
M. Eiber • S. Waldt • K. Becker • E. Rummeny • K. Wörtler