

■ **Schwerpunkt** Main topic · Review articles

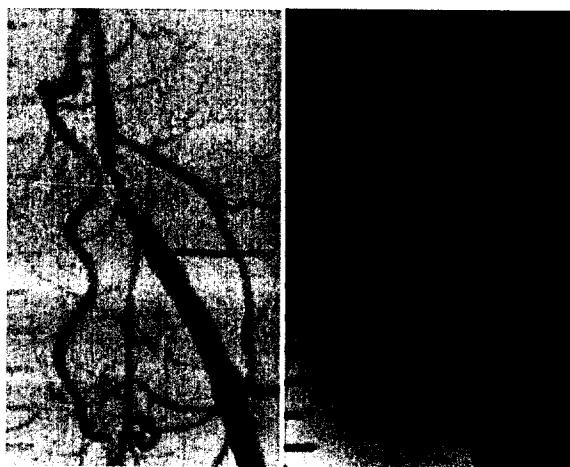
Arterienkrankheiten

Arterial diseases

Redaktion: A. Creutzig · S. Schellong

- 917 Gefäßmedizin 2009 – Arterien**
 Angiology 2009 – arteries
 A. Creutzig · S. Schellong
- 919 Periphere arterielle Verschlusskrankheit. Epidemiologie, Klinik und Diagnostik**
 Peripheral arterial disease. Epidemiology, symptoms and diagnosis
 C. Espinola-Klein · S. Savvidis
- 927 Arterielle Verschlusskrankheit. Sekundärprävention, medikamentöse Therapie, Revaskularisierung**
 Peripheral arterial disease. Secondary prevention, medical therapy, revascularization
 K.-L. Schulte
- 936 Diabetisches Fußsyndrom**
 Diabetic foot syndrome
 H. Lawall · H. Reike
- 945 Erkrankungen der hirnversorgenden Gefäße**
 Cerebrovascular diseases
 P.J. Kuhlencordt · J. Röling · U. Hoffmann
- 952 Durchblutungsstörungen der Nieren- und Mesenterialarterien**
 Circulatory disorders of the renal and mesenteric arteries
 R. Brunkhorst · H.P. Lorenzen · T. Zeller
- 958 Vaskulitiden der großen Gefäße**
 Large vessel vasculitis
 L. Caspary · S. Schellong

- 964 Das thorakale Aortenaneurysma**
 Thoracic aortic aneurysms
 I. Akin · S. Kische · H. Schneider · H. Ince · C.A. Nienaber
- 972 Infrarenales Aortenaneurysma**
 Abdominal aortic aneurysm
 N. Diehm



Auch bei TASC-A-Läsionen kann die Implantation eines Stents notwendig sein ▶ Seite 927

■ **Kasuistiken** Case reports

- 1018 17-jähriger Mann mit jahrelanger Neutropenie und Infektneigung, schwerer Dysphagie und Peroneuslähmung**
 A 17 year old adolescent with chronic neutropenia, recurrent infections, severe dysphagia and peroneus palsy
 T. Sternfeld · H. Weidenbach · S. Lorenzen · R.M. Schmid
- 1022 Seltene Raumforderung des Nebenhodens**
 Rare tumor of the epididymis
 K.-P. Braun · I. Gastinger · F. Theissig · M. May · H. Ernst