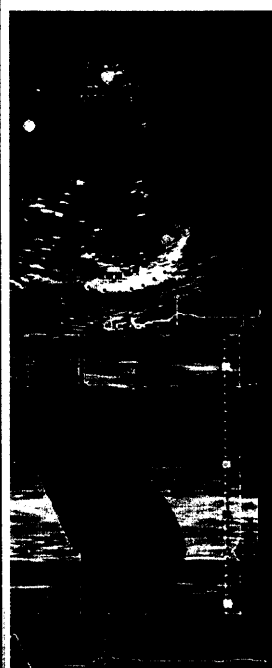


M-Mode-Echokardiographie in der parasternalen langen Achse.



Titelbildvorlage:
Radiale Zeit-Wandspannungs („Strain“)-Kurven
(s. dieses Heft S. 766).

Mediquiz

- 749 **Unerwarteter EKG-Befund nach Zweikammer-Defibrillator-Implantation**
Unexpected ECG findings after implantation of a dual-chamber cardioverter-defibrillator
G. Klein, U. Lüsebrink, T. König, H. Drexler

So wird's gemacht | How to do

- 753 **Titelthema Der Pulmonalarterienkatheter**
The pulmonary artery catheter
F. Er, E. Erdmann

Prinzip & Perspektive | Review article

- 759 **Direkte Renininhibition: ein neues und viel versprechendes Wirkprinzip in der Herzinsuffizienztherapie?**
Direct renin inhibition: a new and promising treatment principle in heart failure?
F. Mahfoud, C. Ukena, M. Böhm

Aktuelle Diagnostik & Therapie | Review article

- 763 **Titelthema Kardiale Resynchronisation – wie viel mechanische Dyssynchronie und wie viel Bildgebung ist im Vorfeld notwendig?**
Cardiac resynchronisation therapy – how much mechanical dyssynchrony and cardiac imaging is necessary before device implantation?
C. Stellbrink

Kommentar | Commentary

- 769 **Titelthema Myokardbiopsie bei Kardiomyopathie: Wann und warum?**
Endomyocardial biopsy in cardiomyopathy: when and why?
H.-P. Schultheiss, U. Kühl

- 773 **Evidenz-basiertes Krankheitsmanagement bei Herzinsuffizienz (HeartNetCare-HF® Würzburg)**
Evidence-based disease management in patients with heart failure (HeartNetCare-HF® Würzburg)
S. Störk, H. Faller, M. Schowalter, G. Ertl, C. E. Angermann

- 777 **Forum der Industrie**

- 781 **Veranstaltungen**

- 782 **Personalien | Lebensbilder**

- 783 **Impressum**