

Der besondere Fall

97 Ossifikation des posterioren longitudinalen Ligaments (OPLL)

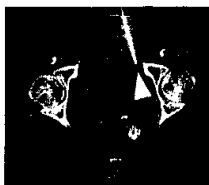
J. S. Bauer, H. Rechl, K. Wörtler

CME-Fortbildung mit der Radiologie up2date

Vorschau auf Heft 3/2008

CME-Lösungen Heft 2/2007

Interventionelle Radiologie



105 Perkutane Abszessdrainagen

S. Kos, A. L. Jacob



Pulmonale und kardiovaskuläre Radiologie



133 Zentralvenöse Katheter: Detektion von Komplikationen und therapeutische Optionen

B. Gebauer, A. Beck, H.-J. Wagner



Pädiatrische Radiologie



157 Bildgebung bei zystischer Fibrose

H. Schmidt, H.-G. Posselt



Neuroradiologie



181 Pseudotumor cerebri

A. Rohr

