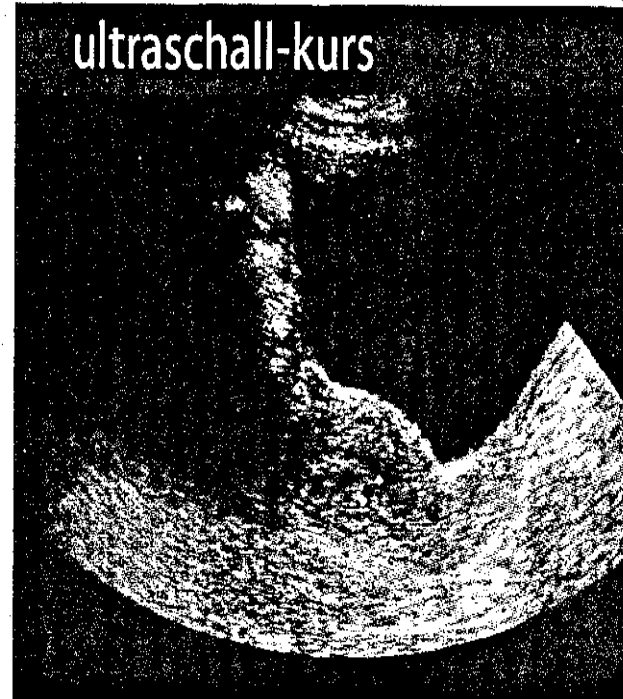


ultraschall-kurs



Sichelförmiger Uterus – kann das normal sein?

Ultraschall bei Kindern und Jugendlichen: Was hierbei alles anders und zu beachten ist, erfahren Sie im ersten Teil unseres zweiteiligen Ultraschallkurses. | S 26

praxis & geld

Von netten Kollegen hochnotpeinlich befragt

Lassen Sie sich bei der Plausi-Prüfung nicht ins Bockshorn jagen! | S 30

Vor- und Nachteile der Abgeltungssteuer

Was die neue Versteuerung für die verschiedenen Anlageformen bedeutet. | S 33

Praxis-Mietvertrag gekonnt abschließen

Worauf Sie achten müssen – von der Untervermietung bis zur Befristung. | S 34

journal club

Kontrazeptiva als Schutz vor Ovarial-Karzinom

Wie lange der Schutz währt, war Inhalt einer aktuellen Untersuchung. | S 28

Candida-Diagnostik: PCR versus Kultur

Kann die PCR den Lästling trotz negativer Kultur aufspüren? | S 29

Totale oder subtotale Hysterektomie?

Wonach die Patientinnen zufriedener sind, hat eine aktuelle Studie untersucht. | S 27

expertenrat

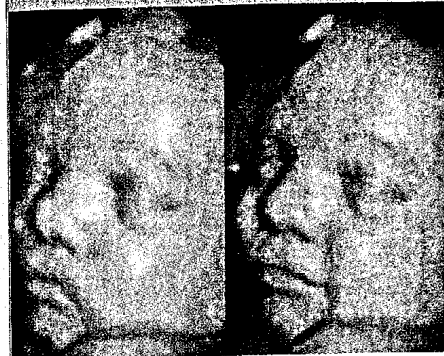

Foto: Karim Kalache, Berlin

3D-Diagnostik in der Schwangerschaft

Gimmick oder Meilenstein? | S 24

Schwächen Antidepressiva die Spermien?

Welche Stimmungsaufheller Männer mit Kinderwunsch lieber meiden sollten. | S 25

Entbunden unter Heparin – und nun?

Wie es bei APC-Resistenz mit der Thromboseprophylaxe nach der Schwangerschaft weiter geht. | S 25

zu guter letzt

» 3 Fragen an | die Beirätin PD Dr. Dolores Foth



Unsere Expertin in Sachen alternative Verfahren und Phytoöstrogene stellt sich den EXTRACTA-Fragen. | S 48

Impressum, Beirat | S 48

» kongrässlich | cartoon

Erfahrungen eines Kongressgängers. | S 49



Wir freuen uns auf Ihr Feedback. Schreiben Sie uns! sonja.kempinski@springer.com

gyn aktuell

» top thema | Beschneidung und Frauengesundheit



Dr. Fana Asefaw zu Hintergründen und medizinischen Folgen der Beschneidung. | S 07

Schilddrüsenaufruhr bei Schwangeren:

Womit die Hyperthyreose bändigen? | S 10

Dauerbrenner Wunsch-Sectio

Auch bei risikoarmer Schwangerschaft zu empfehlen? | S 11

» kongress | Wehenschmerz, STH-Mangel, Präeklampsie

Neues vom DGGG-Kongress in Hamburg. | S 12

Einseitige Brustströtung

Nach Brust-Op. flammte linke Seite auf. | S 14

Unfreiwilliger Babytausch

Wie oft das in Kliniken passiert. | S 17

Inkontinenz – Drang, Stress oder Überlauf?

So macht man Schluss mit dem Problem. | S 18

Verflixte Plaques ...

... und schuld war die Muttermilch. | S 19

» interview | Welche Pille für welche Frau?



Wie Prof. Dr. Peter Licht vom Kinderwunsch Centrum Nürnberg die Pille an die Frau anpasst. | S 20

Endometriose aufspüren

Hilfe bei der kniffligen Diagnose. | S 22

kurz & knapp



Foto: Mathias Ernert, Gemeinschaftsprax

Grippeschutz für Mutter und Neugeborenes

Schwangere gegen Influenza impfen? | S 04

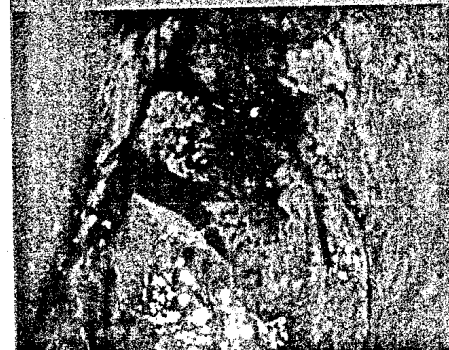Einmal Sectio, immer Sectio?

Warum das inzwischen wirklich passé ist, untermauert eine neue Studie. | S 05

Trotz Brustkrebsschock fehlt die Compliance

Interessante Untersuchung zur adjuvanten Mammakarzinomtherapie. | S 06

kolposkopie-sprechstunde



Zervixkarzinom: getarnt durch diskrete Symptomatik

Eine 47 Jahre alte Patientin leidet seit einiger Zeit an Blutungsstörungen. Grund hierfür ist allerdings kein perimenopausales Problem ... | S 23

therapie aktuell/report

- Primärprävention in der Schwangerschaft | S 15
- HPV-Impfung | S 46
- Belastungsinkontinenz | S 46
- Früherkennung Zervix-Ca | S 47