

## Revisionseingriffe

Revision surgery

Redaktion: A.B. Imhoff · P.B. Schöttle

**121 Revisionseingriffe**

Revision surgery  
A.B. Imhoff · P.B. Schöttle

**122 Augmentation mit TightRope™ und  
Grazilissehne nach fehlgeschlagener  
ACG-Stabilisierung**

Augmentation with TightRope™ and gracilis tendon after failed acromioclavicular joint stabilization  
L. Walz · S. Buchmann · A.B. Imhoff

**130 Revision nach offener oder arthroskopischer  
Schulterstabilisierung**

Revision after open or arthroscopic shoulder stabilization  
M.P. Flury · H.-K. Schwyzer

**138 Arthroskopische Revisionseingriffe nach  
arthroskopischer Rotatorenmanschettennaht  
mit Fadenankern**

Arthroscopic revision surgery after arthroscopic rotator cuff repair with suture anchors  
J. Halbgewachs · E. Buess

**145 Revisionseingriffe zur Patellastabilisierung  
nach erfolgloser Operation am Streckapparat**

Revision surgery for patella stabilization after unsuccessful operation on the extension apparatus  
P.B. Schöttle · D. Hensler

**153 Doppelbündel-VKB-Revision nach primärer  
vertikaler Rekonstruktion**

Double-bundle anterior cruciate ligament revision after primary vertical reconstruction  
T. Zantop · W. Petersen

**163 Revision bei HKB-Insuffizienz und initial  
isolierter VKB-Rekonstruktion**

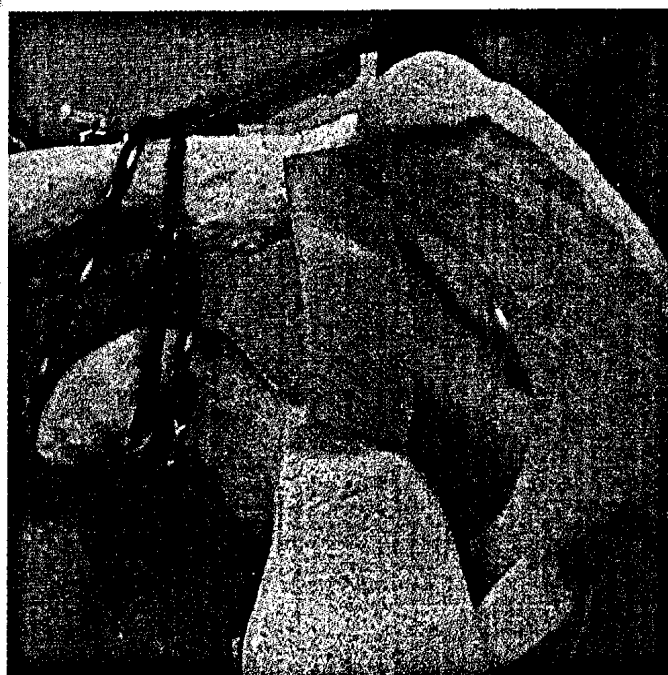Revision by posterior cruciate ligament insufficiency and initial isolated anterior cruciate ligament reconstruction  
P.B. Schöttle · T.M. Jung · A. Weiler

**169 Revision nach fehlgeschlagener  
HKB-Rekonstruktion**

Revision surgery after failed PCL reconstruction  
T.M. Jung · M. Wagner · A. Lubowicki · A. Weiler

**180 Die Hüftarthroskopie als Revisionseingriff**

Revision in hip arthroscopy  
M. Dienst



Augmentation mit TightRope™ ▶ Seite 122

## ■ MRT-Kolloquium MRI colloquium

---

### 188 **Übersehen! – Die verhakte hintere Schulterluxation. Arthroskopischer Transfer des M. subscapularis in den reversen Hill-Sachs-Defekt**

Missed! – Locked posterior shoulder dislocation. Arthroscopic transfer of the M. subscapularis in the reverse Hill-Sachs defect  
J. Paul · S. Hinterwimmer · K. Wörtler · A.B. Imhoff

## ■ Tipps und Tricks Tips and tricks

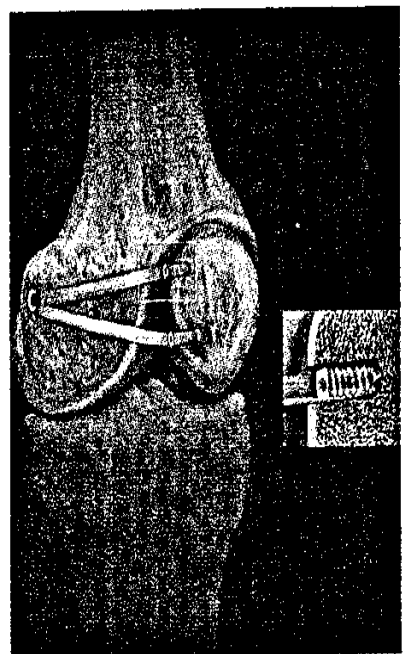
---

### 192 **Die direkte anatomische Rekonstruktion des Lig. patellofemorale mediale in Double-bundle-Technik – „aperture fixation“**

Direct anatomic reconstruction of the medial patellofemoral ligament with the double-bundle technique – aperture fixation  
P.B. Schöttle · D. Hensler · A.B. Imhoff

### 196 **Indikationen und Technik der Rückfußarthroskopie**

Indications and technique of hindfoot arthroscopy  
M. Galla · P. Lobenhoffer



**Direkte und anatomische Fixierung  
mittels Biointerferenzschraube**

► Seite 192

## ■ Mitteilungen Notification

---

202 **Mitteilungen der AGA** News from the AGA

211 **Mitteilungen des BVASK** News from the BVASK

## ■ Verschiedenes Miscellaneous

---

216 **Impressum** Imprint