

Blickdiagnose

- 6 — Seltene Laune der Natur oder Röntgenbild verkehrt aufgehängt?
— Ausgeprägte Gesichtsschwellung: Auf welche Ursache tippen Sie?

Der interessante Fall

- 7 — Unklare Lungenverschattung bei Patientin mit Mammakarzinom

Journal Screen

- 10 — **Salmeterol/Fluticason oder Tiotropium**
Welche Therapie ist wirksamer bei COPD?
A. Gillissen, Leipzig
- 11 — **Es liegt nicht nur am Rauchen**
Schwere COPD-Stadien weltweit immer häufiger
G. Rohde, Bochum
- 14 — **Pulmonale arterielle Hypertonie**
Sitaxsentan, wenn Bosentan abgesetzt werden muss?
K. Gutjahr, Leipzig
- 16 — **Marker bei ambulant erworbener Pneumonie**
Sagt Procalcitonin mehr aus als Leukos und CRP?
S. R. Ott, T. Bauer, Berlin
- 17 — **Diagnose der primären ziliären Dyskinesie**
NO-Messungen wenig hilfreich
M. Griese, München
- 20 — **Das Lungenkarzinom in der Literatur von 2007**
Segmentektomie als kurativer Therapieansatz?
G. Friedel, Gerlingen
- 22 — **Behandlung bei akutem Lungenversagen**
Steroide in der Frühphase vermutlich sinnvoll
St. Budweiser, Regensburg
- 24 — **Obstruktive Schlafapnoe**
Erhöhte Sterblichkeit bei Herzinsuffizienz?
H. Schäfer, Völklingen
- 26 — **Chronisch-obstruktive Lungenerkrankung**
TNF- α -Antikörper unwirksam
M. Schwab, Stuttgart/Tübingen
- 28 — **Kinder mit Prader-Willi-Syndrom**
Polysomnografie deckt schwere Atemstörungen auf
M. Griese, München
- 29 — **Stationäre Rehabilitation bei COPD**
Anschlussstraining stabilisiert Reha-Erfolg über ein Jahr
K. Schultz, Pfronten-Ried
- 30 — **Interleukine bei Asthma bronchiale**
Was bringt der duale Angriff am Rezeptor von IL-4 und IL-13?
A. Gillissen, Leipzig
- 32 — **Idiopathische nicht spezifische interstitielle Pneumonie**
Eine pulmonale Manifestation undifferenzierter Kollagenosen?
Ph. Markart, A. Günther, Gießen

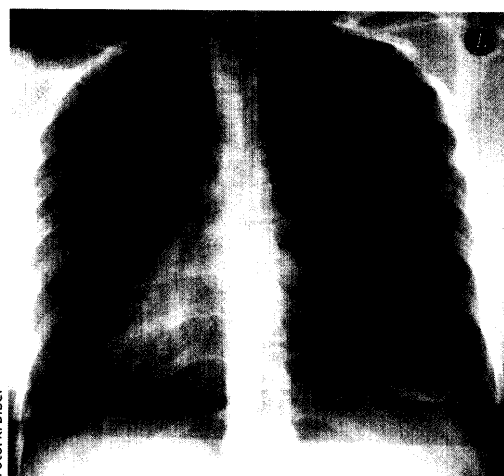


Foto: K. Biber

Überraschung beim Röntgen

Dieser Zufallsbefund hat allein noch keinen Krankheitswert. Trotzdem kann es sich um eine folgenschwere Diagnose handeln.

6

Bronchia -Ca.: Reicht die Segmentektomie aus?

Lassen sich bei kleinen Lungentumoren mit einer Segmentresektion ähnlich gute Langzeitergebnisse erzielen wie mit der Lobektomie? Im letzten Jahr sind vier Studien zu diesem Thema erschienen. Ein Fazit auf Seite

20



Foto: Archiv MMW

Reha für COPD-Patienten

COPD-Patienten, die eine stationäre Reha absolvieren, sollten ambulant weitertrainieren. Was sich damit erreichen lässt, lesen Sie auf Seite

29