

■ Originalien Originals

869 Versorgungswirklichkeit bei osteoporosebedingten Frakturen in der deutschen Unfallchirurgie. Ein Beitrag zur Versorgungsforschung

Reality of treatment of osteoporotic fractures in German trauma departments.
A contribution for outcome research
T. Vogel · P. Kampmann · D. Bürklein · H. Böhm · B. Ockert · C. Kirchhoff · K.G. Kanz · K.J. Pfeifer · W. Mutschler

878 Navigationsgestützte Rekonstruktion der vorderen Säule bei Verletzungen im Brustwirbel- und thorakolumbalen Übergangsbereich. Eine prospektive, kontrollierte klinische Studie

Computer-aided discectomy and corpectomy in anterior reconstruction of the injured thoracolumbar spine. A prospective, controlled clinical trial
T.R. Blattert · J. Springwald · S. Glasmacher · H. Siekmann · C. Josten

886 Management von Kombinationsfrakturen des Femurschafts und des proximalen Femurs

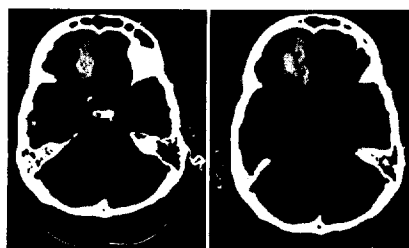
Management of ipsilateral femoral neck and shaft fractures
H. Schmal · P.C. Strohm · A.T. Mehlhorn · O. Hauschild · N.P. Südkamp

892 Die Zuggurtungsosteosynthese nach Patellafraktur. Komplikationen und mittelfristige klinische Ergebnisse

Dynamic cerclage wiring of patellar fractures. Complications and midterm functional results
M. Wild · T. Khayal · D. Miersch · J. Windolf · M. Hakimi

898 Größenprogrediente intrakranielle Blutungen nach Schädel-Hirn-Trauma. Wann ist eine Kontroll-CCT erforderlich?

Progredient intracranial bleeding after traumatic brain injury. When is a control CCT necessary?
T. Vogel · B. Ockert · M. Krötz · U. Linsenmaier · C. Kirchhoff · K.J. Pfeifer · W. Mutschler · T. Mussack



Patient (m), 43 Jahre alt, Sturz <3m, Intrazerebralblutung rechts frontal, initiale CCT 26 min nach Trauma, Kontroll-CCT 168 min nach Trauma
► Seite 898

■ Kasuistiken Case reports

923 Das Aneurysma spurium. Eine seltene Komplikation nach distaler Verriegelung eines Femurmarknagels

Pseudoaneurysm. A rare complication after insertion of a distal locking bolt of an intramedullary femur nail
O. Kilian · A.C. Langheinrich · J. Tofighi · R. Schnettler

928 Unfallkrankenhaus. Knieendoprothese als Ersttherapie bei proximaler Tibiafraktur

Trauma hospital. Knee arthroplasty as primary therapy for proximal tibial fracture
N. Schwarz · W. Buchinger · M. Mähring · R. Schedl · H.K. Widhalm

933 Isolierte Ruptur des Caput brevis des Musculus biceps brachii als Folge eines Verkehrsunfalls

Isolated rupture of the short head of the biceps muscle after a traffic accident
D. Endeke · C. Jung · G.J. Bauer

937 Komplette anterolaterale Luxation des Talus

Complete anterolateral dislocation of the talus
M. Montag · K. Kabir · A. Kovacs · D.C. Wirtz · C. Burger

940 Irreführende Anisokorie bei komatöser 15-Jähriger mit Kopfverletzung

Misleading anisocoria in a comatose 15-year-old with head injury
M.F. Struck · H. Bergert · C. Hohaus · I. Kaden · R. Stuttmann · P. Hilbert