

■ **Schwerpunkt** Main topic · Review articles

Neurogastroenterologie und Motilität Neurogastroenterology and motility

Redaktion: M.Fried

453 Gastroösophageale Refluxerkrankung

Gastroesophageal reflux disease
M.R. Fox · H. Frühauf

461 Dysphagie

Dysphagia
O. Götze · M.R. Fox

471 Funktionelle Dyspepsie

Functional dyspepsia
H. Mönnikes · A.-S. Wisser

480 Blähungen und Reizdarmsyndrom (RDS)

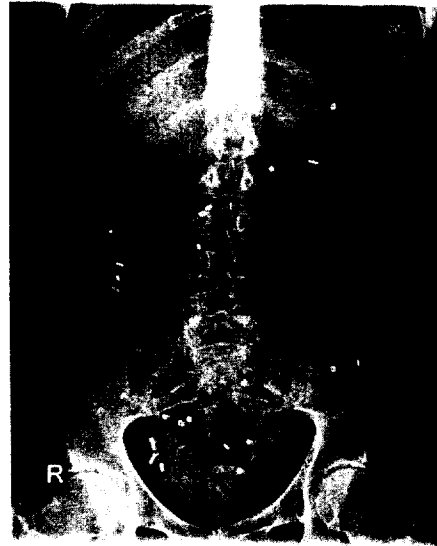
Bloating and irritable bowel syndrome (IBS)
A.C. Hernando-Harder · M.V. Singer · H. Harder

488 Obstipation

Constipation
H. Frühauf · M.R. Fox

497 Stuhlinkontinenz

Fecal incontinence
C. Pehl · P. Enck



Radiologische Kolontransitzeitbestimmung bei Obstipation
► Seite 488

■ **Bild und Fall** Photo essay

502 Ösophagusvarizen und Dyspnoe

Esophageal varices and dyspnea
P. Lemmer · M. Funke · S. Seyboth · M. Breidert

■ **Für Sie gelesen** Journal Club

506 Sind Protonenpumpenhemmer ein Risikofaktor für Clostridium-difficile-assoziierte Diarrhö?

Risk examined of proton pump inhibitors in diarrhea related to Clostridium difficile
H.P. Behrenbeck

■ **Gastroenterologie-Forum** Gastroenterology forum

519 Systemische Mastozytose mit starkem Befall des Gastrointestinaltrakts. Ein klinisch nicht fassbares und morphologisch bislang nicht klar definiertes Krankheitsbild

Systemic mastocytosis involving mucosa of the gastrointestinal tract. A clinically intangible and as yet morphologically obscure syndrome
H.-P. Horny · R. Berndt · K. Sotlar · E.-C. Förster · P. Valent