

Laryngo-Rhino-Otologie


November 2008 · Seite 759–844 · 87. Jahrgang

11 · 2008

760 **Referiert und diskutiert**

Tipps & Tricks

764 **Probleme mit der BAHA®-Schnapp-Kupplung**
Problems with the BAHA® Abutment



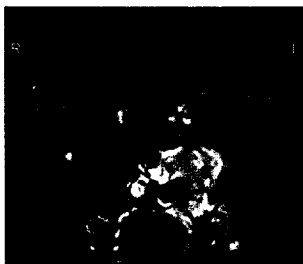
Übersicht | Review

768 **Elektromagnetische Felder des Mobilfunks – Grenzwerte, Effekte und Risiken für CI-Träger und Gesunde**
Electromagnetic Fields of Mobile Telephone Systems – Thresholds, Effects and Risks for Cochlear Implant Patients and Healthy People
F. Bischof, J. Langer, K. Begall

Originalien | Original Papers

775 **Kommentar der Schriftleitung**
Editor's Comment
G. Rettinger

776 ▶ **Biomorphologie der Infektionsherde in rezidivierenden Mandelentzündungen**
Biomorphology of the Bacterial Invasion in Chronic Pharyngotonsillitis
A. Swidsinski, Y. Dörffel, V. Loening-Baucke, S. Swidsinski, A. G. Schmidt, H. Scherer, C. Bessler




783 **Malignome auf dem Boden invertierter Papillome der Nase und Nasennebenhöhlen**
Malignancies Arising in Sinonasal Inverted Papillomas
G. J. Ridder, S. Behringer, G. Kayser, J. Pfeiffer

791 ▶ **Auditive Verarbeitungs- und Wahrnehmungsstörungen im Kindesalter: eine Schimäre – oder fehlen uns klinisch nützliche Verfahren zur Diagnosesicherung?**
(A)uditory Processing Disorders in Childhood – a Chimera or are Useful Clinical Diagnostic Tests Missing?
C. Kiese-Himmel

Der interessante Fall | Cases of Interest

796 ▶ **Juvenile Larynxpapillomatose – Impfung mit dem polyvalenten Spaltimpfstoff Gardasil®**
Juvenile Laryngeal Papillomatosis – Immunisation with the Polyvalent Vaccine Gardasil®
G. Förster, C. Boltz, J. Seidel, M. Pawlita, A. Müller



800 **Ekkrines Porokarzinom der Wangenhaut mit dem klinischen Bild eines primären Gl. parotis-Tumors**
Ekkrine Parotid carcinoma of the Cheek Skin with Parotid Gland Infiltration
J. Fraedrich, H. Ostertag, H.-J. Welkoborsky