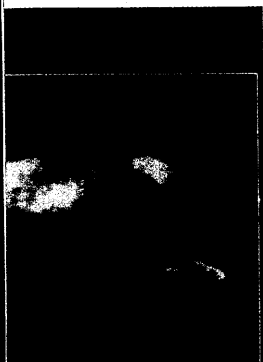


DMW

Deutsche
Medizinische Wochenschrift

44 | 31 · 10 · 2008

Seiten 2243 – 2300 · 133. Jahrgang



Was sehen Sie?
(s. Mediquiz S. 2275).



Titelbildvorlage:
Transaortaler kontinuierlicher
Doppler
(s. dieses Heft S. 2273).

Mediquiz

- 2275 72-jährige Patientin mit metastasierendem Kolonkarzinom
72-year-old patient with metastasising colon carcinoma
T. Baldi, C. Thalhammer

Übersicht | Review article

- 2272 **Titelthema** Neue Erkenntnisse bei der Nitratwirkung,
Nitratbioaktivierung und Toleranzentwicklung
Recent studies on nitrates: their action, bioactivation and development of tolerance
T. Münzel

Aktuelle Diagnostik & Therapie | Review article

- 2283 Lebererkrankungen in der Schwangerschaft
Liver diseases in pregnancy
E. Panther, H. E. Blum

Kommentare | Commentary

- 2288 Lebererkrankungen bei Schwangeren –
eine interdisziplinäre diagnostische Herausforderung
Liver diseases in pregnancy – a interdisciplinary diagnostic challenge
I. Mylonas, F. Kainer

- 2289 **Titelthema** Arzneimitteltherapie im Alter: Zu viel und zu wenig, was tun?
Ein neues Bewertungssystem: fit for the aged (FORTA)
Drug therapy in the elderly: too much or too little, what to do?
A new assessment system: fit for the aged (FORTA)
M. Wehling

Korrespondenz | Correspondence

- 2292 **Leserbrief**
Neurologie 2008
Neurology 2008
A. Zieger
- 2293 **Mitteilungen der DGIM**
- 2297 **Veranstaltungen**
- 2299 **Impressum**