

■ **Leitthema** Main topic · Review articles

Hüftdysplasie – Update 2008

Hip dysplasia – Update 2008

Redaktion: K.-P. Günther

513 Einführung zum Thema: Hüftdysplasie – Update 2008

Introduction to the topic: Hip dysplasia – Update 2008
K.-P. Günther

515 Natürlicher Verlauf von Hüftreifungsstörungen und Hüftdysplasie. Eine Metaanalyse publizierter Literatur

The natural history of developmental dysplasia of the hip. A metaanalysis of the published literature
J. Ziegler · F. Thielemann · C. Mayer-Athenstaedt · K.-P. Günther

525 Bildgebende Diagnostik der Hüftdysplasie

Imaging in developmental dysplasia of the hip
P. Henle · M. Tannast · K.A. Siebenrock

532 Wann ist der optimale Zeitpunkt für ein sonographisches Hüftscreening?

When is the optimal time for hip ultrasound screening?
S. Farr · F. Grill · D. Müller

541 Sonographisches Hüftscreening in Deutschland. Ergebnisse und Vergleich mit anderen Screeningverfahren

Hip ultrasound screening in Germany. Results and comparison with other screening procedures
N. Ihme · L. Altenhofen · R. von Kries · F.U. Niethard

550 Konservative Behandlung der Hüftreifungsstörung

Nonsurgical treatment of developmental dysplasia of the hip
M. Nelitz · H. Reichel

556 Indikation und Ergebnisse hüftnaher Osteotomien bei Dysplasie

Indications and results of corrective pelvic osteotomies in developmental dysplasia of the hip
M. Jäger · B. Westhoff · C. Zilkens · K. Weimann-Stahlschmidt · R. Krauspe

577 Koinzidenz von Hüftdysplasie und femuroazetabulärem Impingement. Klinisches Bild und simultane operative Korrektur

Combined hip-dysplasia and femuroacetabular impingement. Diagnosis and simultaneous surgical treatment
K.-P. Günther · F. Thielemann · A. Hartmann · P. Bernstein

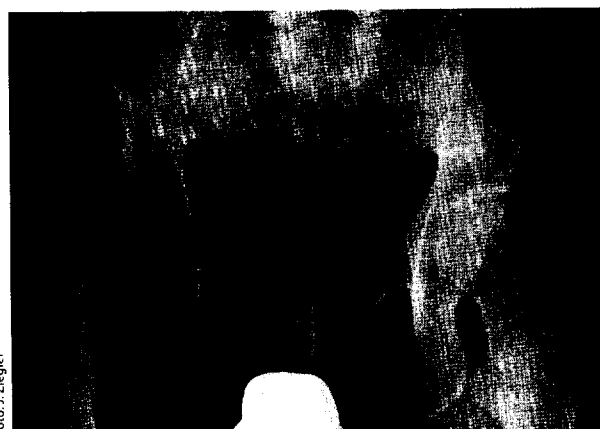


Foto: J. Ziegler

17-jähriger Patient mit rechtsseitig hoher Hüftgelenkluxation
▶ Seite 515

■ **Originalien** Originals

587 Biomechanische Studie über einen ventralen „stand alone cage“ für die lumbale Wirbelsäule mit oder ohne zusätzliche dorsale Stabilisation

Biomechanical study of a ventral stand-alone cage for the lumbar spine with and without additional posterior fixation
U. Vieweg · M. Liner · M. Lühn · A. Neuraüter · M. Blauth · W. Schmoelz

■ **Kasuistiken** Case reports

592 Nekrotisierende Faszitis durch Gruppe-G-Streptokokken

Necrotizing fasciitis caused by group G streptococci
U. Horas · U. Herbst · A. Hamann · S. Ernst