

■ **Leitthema** Main topic · Review articles

Onkologie Oncology

Redaktion: C. Simon, Heidelberg

572 Einführung zum Thema: Neue Therapieoptionen bei Plattenepithelkarzinomen der Kopf-Hals-Region

New therapeutic options for head and neck squamous cell carcinomas
A. Dietz

575 Multimodale Therapiestrategien bei der Behandlung von Kopf- und Halskarzinomen

Combined modality approaches in the treatment of head and neck cancer patients
C. Simon · P.K. Plinkert

585 Was leisten die neuen Bestrahlungstechniken?

What is the impact of new radiotherapy techniques?
F. Sterzing · M.W. Mütter · A.D. Jensen · E.M. Stoiber · P. Huber · K.K. Herfarth · J. Debus

594 Epigenetische Aspekte bei Karzinomen der Kopf-Hals-Region

Epigenetic aspects in carcinomas of the head and neck
P. Schmezer · C. Plass

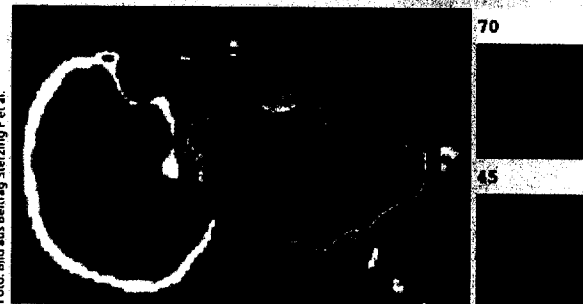


Foto: Bild aus Beitrag Sterzing F et al.

Dosisverteilung eines IMRT-Plans für einen Patienten mit Zungengrundkarzinom ▶ Seite 585

■ **Im Fokus** In focus

573 Topische Immunmodulation in der Behandlung der therapieresistenten, nichtinfektiösen Otitis externa

Topical immune modulation in the treatment of refractory noninfectious otitis externa
M. Tisch

■ **Übersichten** Review articles

603 „Field cancerization“ im oberen Aerodigestivtrakt. Überwachungsempfehlungen für Risikopersonen

Coincidental squamous cell cancers of the esophagus, head, and neck. Risk and screening
H. Scherübl · J. Steinberg · C. Schwertner · P. Mir-Salim · U. Stölzel · E.-M. de Villiers

■ **Originalien** Original articles

609 Schleimhautveränderungen im Kehlkopf. Prädiktionswert neuerer bildgebender Verfahren für eine histologische Diagnose

Mucosal lesions in the larynx. Predictive value of new imaging modalities for a histological diagnosis
M. Kraft · K. Lüerßen · H. Lubatschowski · J. Woenckhaus · S. Schöberlein · H. Glanz · C. Arens

614 Zum chirurgischen Behandlungskonzept bei invertierten Papillomen der Nase und Nasennebenhöhlen

Surgical management of inverted papillomas of the nose and paranasal sinuses
T. Stange · H.-J. Schultz-Coulon

■ **Bild und Fall** Photo essay

623 Septumperforation und Gaumendefekt

Septal perforation and palatal defect
A. Behnecke · T. Aigner · W. Rösler · B. Schick