

■ **Leitthema** Main topic · Review articles

## Notfallmedizin und Schockraummanagement

Emergency medicine and shock room management

Redaktion: G. Schueller · H. Imhof

**441 Einführung zum Thema: Die Rolle der Radiologie in Notfallmedizin und Schockraummanagement – neue Herausforderungen!**

Introduction to the topic: The role of radiologists in emergency medicine and shock room management – new challenges!  
G. Schueller · H. Imhof

**442 Interdisziplinäre Zusammenarbeit im Schockraummanagement**

Interdisciplinary cooperation in emergency room management  
W. Machold

**448 Der akute Thoraxschmerz, ein rein klinisches Problem oder radiologische Fragestellung?**

Acute chest pain: a purely clinical problem or a question for radiology?  
C. Loewe

**457 Der akute ischämische Schlaganfall. Bildgebende Diagnostik und interventionelle Möglichkeiten**

Acute ischemic stroke. Diagnostic imaging and interventional options  
J. Trenkler

**474 Evidenzbasierte Diagnostik des abdominalen Traumas**

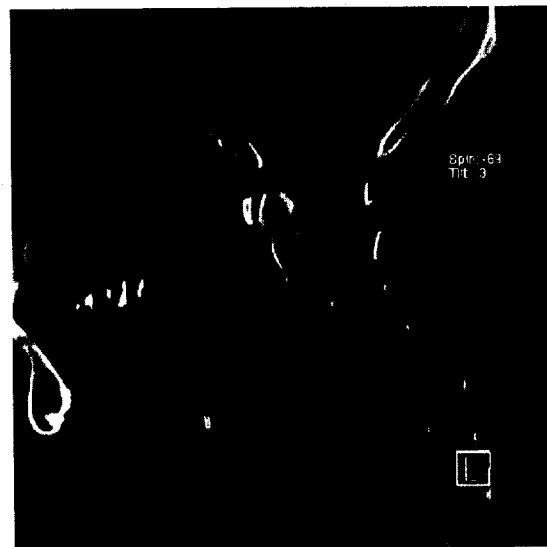
Evidence-based diagnosis of abdominal trauma  
G. Schueller

**480 Trauma der Halswirbelsäule. Diagnose, Prognose und Management**

Cervical spine injury. Diagnosis, prognosis and management  
C. Schueller-Weidekamm

**488 Der kindliche Schlaganfall**

Pediatric stroke  
M. Hörmann



Sagittale Rekonstruktion einer Facettengelenkluxation von C4/C5  
► Seite 480

■ **Journal Club** Journal club

**439 Ist die neurochirurgische Behandlung rupturierter Aneurysmen gefährlicher als die neuroradiologische Versorgung?**

M.-A. Weber

■ **Originalien** Original papers

**493 Der kongenitale portosystemische Shunt. Zwei Fallvorstellungen einer Abernethy-Malformation Typ 1 und Überblick über die Literatur**

Congenital absence of the portal vein (CAPV). Two cases of Abernethy malformation type 1 and review of the literature  
K. Ringe · E. Schirg · M. Melter · P. Flemming · B. Ringe · T. Becker · M. Galanski