

■ **Leitthema** Main topic · Review articles

Aktuelle Proktologie Proctology: current state

Redaktion: V. Schumpelick

401 Fortschritte in der Diagnostik anorektaler Erkrankungen. Teil I: Anatomische Grundlagen sowie klinische und neurologische Verfahren

Progress in diagnostics of anorectal disorders. Part I: anatomic background and clinical and neurologic procedures
F.G. Bader · R. Bouchard · R. Keller · L. Mirow · R. Czymek · J.K. Habermann · H. Fritsch · H.-P. Bruch · U.J. Roblick

410 Fortschritte in der Diagnostik anorektaler Erkrankungen. Teil II: Radiologische Verfahren

Progress in diagnostics of anorectal disorders. Part II: radiology
F.G. Bader · R. Bouchard · A. Lubienski · R. Keller · L. Mirow · R. Czymek · J.K. Habermann · H.-P. Bruch · U.J. Roblick

418 Stadienadaptierte Therapie des Hämorrhoidalleidens

Stage-adjusted treatment for haemorrhoidal disease
A. Herold

430 Fisteln und Fissuren. Teil I: Perianale Fisteln

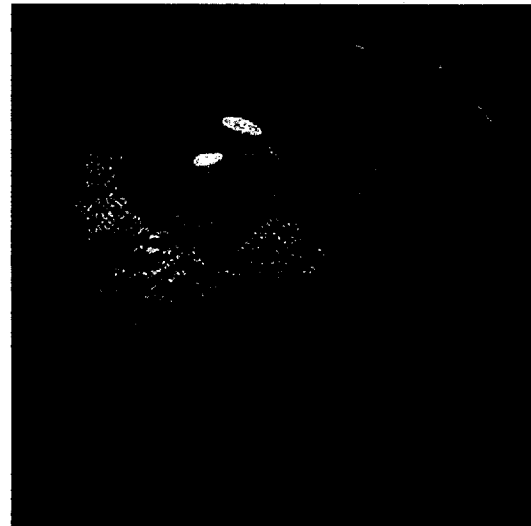
Fistulas and fissures. Part I: perianal fistulas
W. Heitland

439 Fisteln und Fissuren. Teil II: Fissuren

Fistulas and fissures. Part II: fissures
W. Heitland

444 Rektumprolaps. Abdominelles oder lokales Vorgehen

Rectal prolapse. Abdominal or local approach
K.E. Matzel · S. Heuer · W. Zhang



Die Chromoendoskopie ermöglicht die In-situ-Färbung und damit Visualisierung auch kleinster Mukosaläsionen. Koloskopisches Bild eines hyperplastischen Polypen ► Seite 401

■ **Übersichten** Review articles

452 Morbus Kienböck. Diagnostik und Therapie der Os-lunatum-Nekrose

Kienböck's disease. Diagnosis and therapy
R.E. Horch · F. Unglaub · A. Dragu · U. Kneser · A.D. Bach

■ **Originalien** Original papers

461 Vordere Spondylodesen an der unteren Halswirbelsäule. Winkelinstabile vs. winkelstabiler Platte, reine Spongiosa vs. trikortikalem Span

Anterior cervical fusion in the lower cervical spine. Locked vs. nonlocked screw plate, pure cancellous bone vs. tricortical strut
L. Sándor · P. Barzo · A. Kuncz · P. Elek

474 Doppelballonenteroskopie in der Chirurgie. Ein erster Erfahrungsbericht

Double balloon enteroscopy. First surgical experience
C. Tonus · G. Neupert · H.-J. Glaser · K. Stienecker