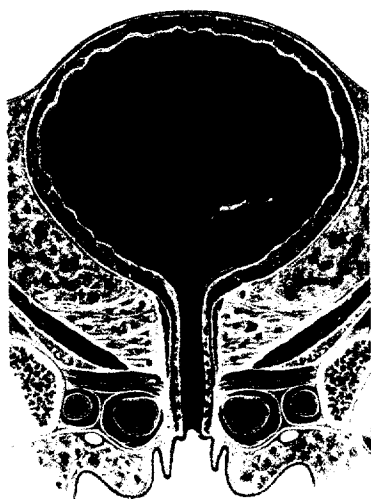


Originalarbeiten | Original Papers

- 215 ▶ Spontane perirenale Hämatome bei Patienten mit Koagulopathien oder unter Antikoagulanzen-therapie
Spontaneous Perirenal Hematomas in Patients Taking Anticoagulation Medication or Having a Bleeding Diathesis
S. Seseke, M. Schreiber, U. Rebmann, F. Seseke
- 219 ▶ Wiederherstellung von Gewebedefekten der Glans penis mittels Mundschleimhauttransplantation
Reconstruction of Tissue Defects on the Glans Penis by Transplantation of Buccal Mucosa
G. Venkov, M. K. Laaser
- 225 Auswirkung der Komorbidität auf die perioperative Mortalität nach radikaler Zystektomie
Impact of Comorbidity on Perioperative Mortality after Radical Cystectomy
H.-M. Fritsche, M. Burger, R. Ganzer, W. Otto, S. Denzinger, W. F. Wieland
- 229 Radiologisch-interventionelle superselektive Embolisation – universeller Einsatz bei verschiedensten Blutungskomplikationen nach renaler Chirurgie
The Role of Superselective Transcatheter Arterial Embolisation in Management of Complications after Kidney Surgery
G. Fechner, S. Hauser, S. Flacke, T. Gerhard, S. C. Müller



Titelbild: Harnleiter und Harnblase bei der Frau (Bild: Schünke/Schulte/Schumacher, Prometheus – Hals und Innere Organe, Grafik: M. Voll, Thieme 2004).

Impressum

Operative Techniken | CME – Zertifizierte Fortbildung

- 235 ▶ Retroperitoneoskopische Nephrektomie
A. Heidenreich
- 244 ▶ CME-Fragebogen

