

■ **Leitthema** main topic · Review articles

Charcot-Fuß Charcot foot

Redaktion: C. Krettek

217 Einführung zum Thema:

Der Charcot-Fuß – eine Herausforderung

Introduction to the topic: Charcot arthropathy - a challenge
C. Krettek

218 Charcot-Fuß. Eine Standortbestimmung und Perspektiven

Charcot foot. Current situation and outlook
T. Mittlmeier · K. Klaue · P. Haar · M. Beck

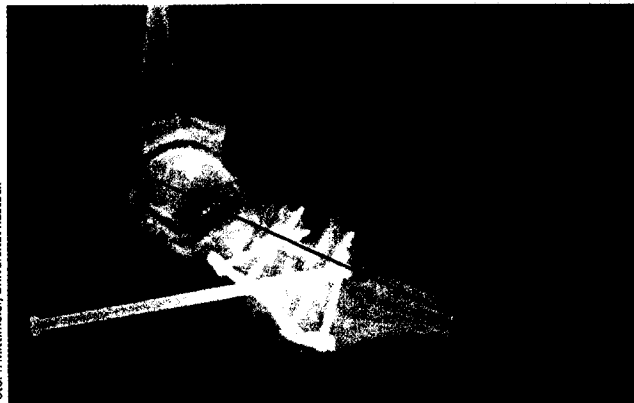


Foto: T. Mittlmeier, Universität Rostock

Korrekturarthrodese im Innominatungelenk

► Seite 218

■ **Originalien** Originals

232 Bedeutung des Lebertraumas für die Inzidenz von Sepsis, Multiorganversagen und Letalität bei Schwerstverletzten. Eine organspezifische Auswertung von 24.771 Patienten des Traumaregisters der DGU

Significance of liver trauma for the incidence of sepsis, multiple organ failure and lethality of severely injured patients. An organ-specific evaluation of 24,771 patients from the trauma register of the DGU

S. Lendemans · M. Heuer · D. Nast-Kolb · C.A. Kühne · M. Dammann · R. Lefering · S. Flohé · S. Ruchholtz · G. Taeger

240 Mechanische Einflussfaktoren der Marknagelung auf die femorale Antetorsion. Optobiomechanische Messungen

Femoral nail osteosynthesis. Mechanical factors influencing the femoral antetorsion
M. Citak · D. Kendoff · M. Citak · M.J. Gardner · M. Oszwald · C. Krettek · T. Hüfner

■ **Kasuistiken** Case reports

260 Kein Sturz – keine Misshandlung – kein seltener Befund?

Not a fall – not abuse – not a rare finding?
T. Schultz

264 Pseudarthrose nach vorderer Beckenringfraktur

Nonunion of anterior pelvic ring fracture
M. Schofer · C. Illian · S. Fuchs-Winkelmann · H.-R. Kortmann