

Aktuelle Dermatologie

März 2008 · Seite 61–106 · 34. Jahrgang

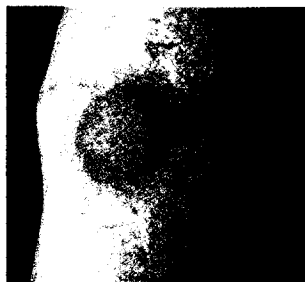
3 · 2008

Editorial

- 61 Wer war zuerst da, die Henne oder das Ei?
Who was First, the Hen or the Egg?
C. Bayerl

Derma-Fokus

- 62 Atopische Dermatitis – Erfolgreiche Langzeittherapie mit Kalzineurinhemmern
62 Prävention – Arzt, hilf Dir (nicht) selbst!
64 Rheumatische Erkrankungen – Rufen Antirheumatika Hauterkrankungen hervor?
64 Forschung – Patienten mit Urtikaria gesucht
64 Preisverleihung
65 Psoriasis – Fixpräparation ist kosteneffektiver als Kombinationstherapie
66 Psoriasis und seborrhoisches Ekzem – Differenzialdiagnose durch Videokapillaroskopie
66 Forschung – Patienten mit Neurodermitis gesucht



Kälteurtikaria (S. 64)

Originalarbeit | Original Article

- 67 ► 3% Diclofenac in 2,5% Hyaluronsäuregel zur Behandlung der Cheilitis actinica
3% Diclofenac in 2,5% Hyaluronic Acid in the Treatment of Actinic Cheilitis
C. Ulrich, T. Forschner, M. Ulrich, E. Stockfleth, W. Sterry, C. Termeer
Kommentiert in „Spotlight“

Übersichten | Reviews

- 72 ► Die Rolle von Makrophagen in Entzündungen und Tumoren:
neue Stabilin-1-vermittelte Prozesse
The Role of Macrophages in Inflammation and Cancer:
New Processes Mediated by Stabilin-1
J. Kzhyshkowska
- 85 ► Syringome
Syringomas
G. Wagner, C. Diaz
Kommentiert in „Spotlight“

Kasuistik | Case Report

- 90 Eine seltene Genodermatose: Erythrokeratoderma variabilis et figurata Mendes da Costa
A Rare Genodermatosis: Erythrokeratoderma Variabilis et Figurata Mendes da Costa
H. Khan Durani, W. Hartschuh