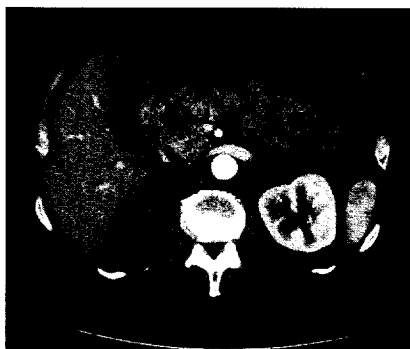


■ **Leitthema** Main topic · Review articles

Allgemeinchirurgie in der Diskussion General surgery under discussion

Redaktion: J.R. Siewert

- 201 Einführung zum Thema: Wohin mit der Allgemeinchirurgie?**
Introduction to the topic: The future of general surgery
J.R. Siewert
- 203 Allgemeinchirurgie in der Diskussion. Aus Sicht der Viszeralchirurgie**
General surgery in discussion. From the viewpoint of visceral surgery
H.J. Buhr · H.P. Bruch
- 209 Allgemeinchirurgie in der Diskussion. Aus Sicht der Unfallchirurgie**
General surgery. In the perspective of accident surgery
N.P. Haas · A. Tempka
- 212 Allgemeinchirurgie in der Diskussion. Aus Sicht der Gefäßchirurgie**
General surgery under discussion. From the viewpoint of vascular surgery
E.S. Debus · H.H. Eckstein · D. Böckler · H. Imig · A. Florek
- 221 Allgemeinchirurgie in der Diskussion. Aus Sicht der Thoraxchirurgie**
General surgery under discussion. From the viewpoint of thoracic surgery
J. Schirren · N. Presselt · D. Kaiser · D. Branscheid
- 225 Allgemeinchirurgie in der Diskussion. Das Schweizer Modell**
General surgery under discussion. The Swiss model
R. Schlumpf



CT eines Patienten mit einer Metastase eines Nierenzellkarzinoms im Bereich des Pankreaskopfes ▶ Seite 246

■ **Originalien** Original papers

- 231 Komplexe proximale Humerusfraktur beim alten Menschen. Winkelstabile Plattenosteosynthese vs. Hemiarthroplastik**
Complex fracture of the proximal humerus in the elderly. Locking plate osteosynthesis vs. hemiarthroplasty
M. Dietrich · C. Meier · T. Lattmann · U. Zingg · P. Grüniger · A. Platz
- 241 Metastasen im Pankreas. Wann ist eine Resektion sinnvoll?**
Metastatic lesions to the pancreas. When is resection reasonable?
M. Bahra · D. Jacob · J.M. Langrehr · M. Glanemann · G. Schumacher · E. Lopez-Hänninen · P. Neuhaus

■ **Kasuistiken** Case reports

- 249 Schmerzhaftes Weichteilschwellung am Oberarm**
Painful soft-tissue swelling of the upper arm
J. Eichhorn-Sens · T. Bund · P.M. Vogt
- 252 Seltene Ursache einer rezidivierenden, nekrotisierenden Pankreatitis**
Rare cause of recurring necrotising pancreatitis
G. Leder · A. Formentini · M. Hoffmann · D. Henne-Bruns