

## ■ Leitthema Main topic • Review articles

### **Strahlenschutz und MR-Sicherheit** Radiation protection and MR safety

Redaktion: F. Kainberger • S. Trattnig • H. Imhof

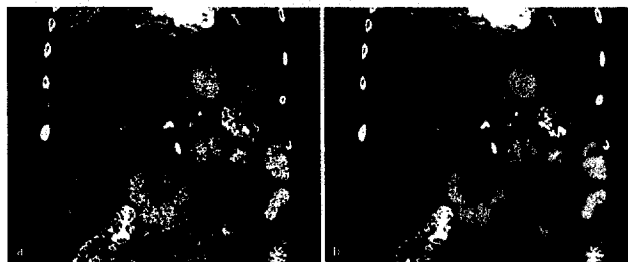
- 229 Strahlendosis in der Computertomographie. Risiko und Herausforderung**  
Radiation dose in computed tomography. Risks and challenges  
M. Prokop

- 243 CT-Untersuchungen bei Kindern**  
CT examinations in children  
B. Stöver • P. Rogalla

- 249 Abwägen von Dosisbedarf und Bildqualität in der digitalen Radiographie**  
Balance of required dose and image quality in digital radiography  
M. Uffmann • C. Schaefer-Prokop • U. Neitzel

- 258 Sicherheitsaspekte in der Hochfeld-Magnetresonanztomographie**  
Safety aspects in high-field magnetic resonance imaging  
M. Mühlenweg • G. Schaefers • S. Trattnig

- 268 Überweisungsleitlinien in der bildgebenden Diagnostik**  
Referral guidelines in diagnostic imaging  
G. Pärtan • F. Kainberger • F. Frühwald



Rekonstruktion diagnostisch verwertbarer Bilder (rechts) aus dem für die Diagnostik nicht geeigneten sekundären Rohdatensatz (links)  
► Seite 229

## ■ Journal Club Journal Club

- 227 Wie hoch ist die Dosis bei modernen kardiovaskulären CT-Untersuchungen des Thorax denn wirklich?**  
M. Körner
- 228 Die Effektivität der intraarteriellen Thrombolyse beim akuten Verschluss der proximalen A. cerebri media**  
G. Schulte-Altdorneburg

## ■ Übersichten Review articles

- 272 Formen und Komplikationen des Hämodialysehunts – Stellenwert der Sonographie**  
Value of vascular ultrasound in the evaluation of hemodialysis fistulas  
D.-A. Clevert • E.M. Jung • R. Kubale • T. Waggershauer • M. Stickel • G. Schulte-Altdorneburg • R. Kopp • M. Reiser

## ■ Originalien Original papers

- 281 Ergebnisse nach Verwendung der BI-RADS®-Kategorien an 1777 klinischen Mammographien**  
Evaluation of the results after using of the BI-RADS categories in 1,777 clinical mammograms  
E.A. Hauth • K. Khan • B. Wolfgarten • A. Betzler • R. Kimmig • M. Forsting
- 289 Ungewöhnliche Manifestation einer kryptogen organisierenden Pneumonie mit miliarem Verschattungsmuster im Thorax**  
Uncommon presentation of cryptogenic organizing pneumonia with miliary pattern in the thorax  
H.-J. Langen • C. Biewener • T. Rüdiger • B. Jany