

Radiologie up2date

Heft 1 · 8. Jahrgang · März 2008 · Seite 1–92

1

Editorial

Der besondere Fall

5 Zurück zum Röntgenbild?!

K. Wörtler

7 Heterotope Ossifikation nach offenem Schädel-Hirn-Trauma


P. Lux, M. Cohnen

CME-Fortbildung mit der Radiologie up2date

Vorschau auf Heft 2/2008

CME-Lösungen Heft 1/2007

Kopf-/Hals-Radiologie



15 Staging von Kopf-Hals-Tumoren mit bildgebenden Verfahren (Teil II: N- und M-Staging)

A. Saleh, C. Mathys, U. Mödder



Interventionelle Radiologie

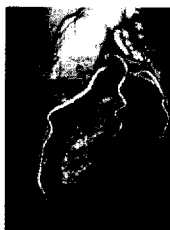

35 Diagnostik und Therapie der arteriellen Verschluss-erkrankung der Becken- und Beingefäße (Teil II: Therapie)

W. Gross-Fengels, B. Schulenberg, M. Kuhn



Pulmonale und kardiovaskuläre Radiologie



55 CT-Diagnostik der koronaren Herzkrankheit Teil I: Indikation, Durchführung und Normalbefundung der CT-Koronarographie

C. Becker



Neuroradiologie



71 Fetale Magnetresonanztomographie des Gehirns

T. A. G. M. Huisman



Die CME-Formulare zur Einsendung an den Verlag finden Sie im hinteren Heftbereich. Alternativ können Sie online unter <http://cme.thieme.de> teilnehmen.