

■ **Leitthema** Main topic • Review articles

Grundlagenforschung Basic research

87 Der Traum vom idealen Bypassmaterial in der Gefäßchirurgie

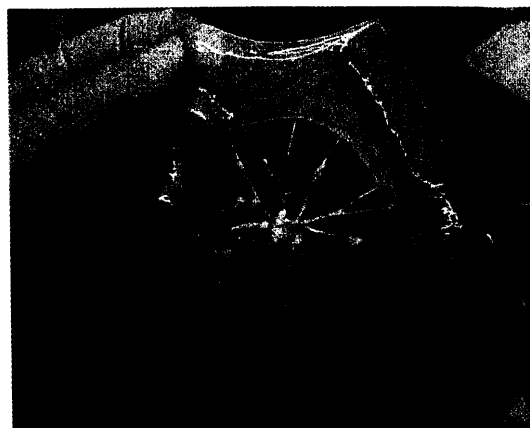
The dream of ideal vascular graft material in surgery
T. Aper · A. Haverich · O.E. Teebken

99 Temporäre Implantate für die endovaskuläre Applikation. Biodegradierbarer Polyactidstent

Temporary devices for endovascular application.
Biodegradable polylactide stents
C.M. Bünger · N. Grabow · K. Sternberg · L. Ketner · C. Kröger ·
M. Goosmann · H.J. Kreuzer · B. Lorenzen · K.H. Hauenstein ·
K.-P. Schmitz · H. Ince · D. Lootz · E. Klar · W. Schareck

107 Lokale Medikamentenfreisetzung am und im Gefäß. „Drug releasing devices“

Local drug delivery onto and into vessels. "Drug releasing devices"
A. Larena-Avellaneda · G. Dittmann · R. Siegel · C. Haacke ·
E.S. Debus



Dezellularisierte Dünndarmmukosa als Trägerstruktur mit erhaltener arterieller und venöser Gefäßversorgung
► Seite 87

■ **Editorial** Editorial

85 Auf dem Weg zum Gefäßmediziner...

En route to the vascular physician...
E. S. Debus

■ **Leitlinien** Guidelines

115 Positionspapier der Österreichischen Gesellschaft für Schlaganfallforschung. Akutmanagement und Sekundärprävention des Schlaganfalls, Teil II

Policy document of the Austrian Society of Stroke Research. Acute management and secondary prevention of stroke – Part II
J. Willeit · S. Kiechl · F. Aichner · K. Berek · H. Binder · M. Brainin · F. Fazekas ·
G. Fraedrich · H.P. Haring · S. Horner · B. Iglseder · P. Kapeller · W. Lang · E. Minar ·
K. Niederkorn · G. Noisternig · M. Schillinger · R. Schmidt · E. Schmutzhard ·
P. Waldenberger · H.W. Wege

■ **Der interessante Fall** The interesting case

126 Posttraumatisches Pseudoaneurysma mit fibromuskulärer Dysplasie der Temporalarterie

Posttraumatic pseudoaneurysm of the temporal artery with fibromuscular dysplasia
J. Janzen · J. von Mühlhelen · H. Savolainen · M.K. Widmer · J. Schmidli

■ **Das aktuelle phlebologische Thema** Current phlebological topic

130 Neoangiogenese als Rezidivursache nach Krossektomie der primären Stammvarikose

Neoangiogenesis as cause of recurrence after crossectomy of primary varicose veins
S. Rewerk · T. Noppeney · H. Nüllen · M. Winkler