

DMW

Deutsche
Medizinische Wochenschrift

Seiten 549 – 608 • 133. Jahrgang

12 | 20 · 3 · 2008

551 Zu diesem Heft

Aktuelles – kurz berichtet

- 555 *Endokrinologie*
T3-Spiegel bei L-Thyroxin-Monotherapie
- 556 *Kardiologie*
Der Zeitpunkt des Herzstillstandes und das Überleben
- 556 *Hypertensiologie*
Ernährungsgewohnheiten bei Hypertonikern
- 557 *Pneumologie*
Gründlichkeit geht vor Geschwindigkeit

Hinterfragt – nachgehakt

- 558 Ärztliche Schweigepflicht: Basis für eine vertrauensvolle Arzt-Patient-Beziehung

Referiert – kommentiert

- 560 Kann auf eine Darmvorbereitung vor elektiven kolorektalen Eingriffen verzichtet werden?
Kommentar: Gefühls Wissen und eigene Erfahrung dominieren

Schwerpunkt Kardiologie

Editorial

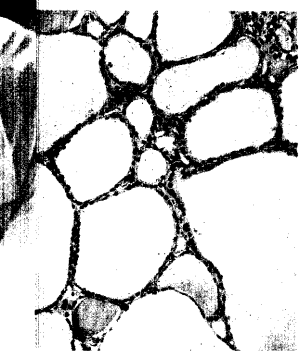
- 563 **Titelthema** Fortschritt und Fesseln der Herzmedizin
Advances and restraints in cardiology
H.-M. Piper, E. Erdmann

Originalarbeit | Original article


- 564 Welchen Aussagewert hat der kardiale Funktionsmarker NT-pro-BNP für den Nicht-Kardiologen? – Eine Untersuchung an 573 hospitalisierten Patienten mit kardiovaskulärer Erkrankung
Predictive value of NT-pro-BNP for the non-cardiologist: a study on 573 hospitalized patients with cardiovascular disease
R. Pfister, D. Tan, J. Thekkanal, E. Erdmann, C. A. Schneider

Kasuistik | Case report

- 570 Operative Therapie bei Hypereosinophiliesyndrom mit kardialer Beteiligung (Löffler-Endokarditis)
Surgical treatment of the hypereosinophilic syndrome with cardiac involvement (Löffler's endocarditis)
S. Jategaonkar, T. Butz, L. Faber



Kolloidgefüllte, hormonell inaktive Makrofollikel.



MR-tomographischer Aspekt der LV-Apexregion vor (A) und nach (B) apikaler Desobliterations-OP (siehe S. 571).