

■ **Schwerpunkt** Main topic • Review articles

Pathologie der Milz

Pathology of the spleen

Redaktion: T. Rüdiger, A. Marx

108 Editorial: Keine Melancholie in der Milzpathologie!

Editorial: No melancholy in splenic pathology!
T. Rüdiger · A. Marx

109 Funktionelle Pathologie der Milz. Grundlagen und differenzialdiagnostische Erwägungen am Milzpräparat

Functional splenic pathology and differential diagnosis in splenectomy
A. Marx · M. Hartmann · A. Zettl · H.K. Müller-Hermelink · T. Rüdiger

115 Kreislaufstörungen der Milz

Splenic vascular disturbances
T. Rüdiger · M. Hartmann · P. Adam · H.K. Müller-Hermelink · A. Marx

121 Entzündliche Reaktionstypen der Milz

Inflammatory reactions of the spleen
T. Rüdiger · M. Hartmann · H.K. Müller-Hermelink · A. Marx

129 Vaskuläre Tumoren der Milz

Vascular proliferations of the spleen
M. Hartmann · A. Marx · E. Geißinger · H.K. Müller-Hermelink · T. Rüdiger

136 Lymphome der Milz

Lymphomas of the spleen
A. Marx · H.K. Müller-Hermelink · M. Hartmann · E. Geißinger · A. Zettl · P. Adam · T. Rüdiger

143 Splenische Marginalzonen-B-Zell-Lymphome

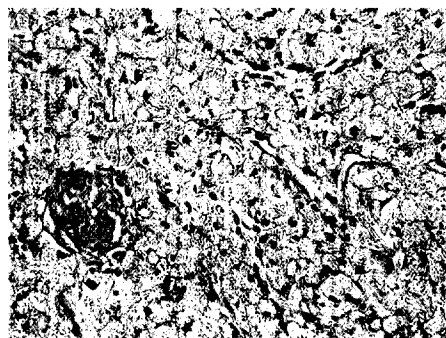
Splenic marginal zone B cell lymphomas
M.M. Ott · H.K. Müller-Hermelink

148 Milzruptur. Klinisch-pathologische Zusammenhänge und Diagnostik

Rupture of the spleen. Clinicopathological correlations and diagnostic procedures
A. Tzankov · H. Adams · W. Sterlacci

158 Pathogenese und Morphologie des hämophagozytischen Syndroms in der Milz

Pathogenesis and morphology of hemophagocytic syndrome in the spleen
S. Gattenlöhner · H.K. Müller-Hermelink



Akute Pulpakongestion der Milz bei homozygoter Sichelzellenanämie (so genannte Sequestrationskrise). Expansion der Pulpastränge gegenüber den Sinus mit eigentümlich „quasi-kristallinem“ Aspekt der Erythrozyten ▶ Seite 115