

Laryngo-Rhino-Otologie


März 2008 · Seite 151 – 228 · 87. Jahrgang

3 · 2008

152 **Referiert und diskutiert**

Tipps & Tricks

- 156 **Sekundäre Rekonstruktion des Mundwinkel-Nasolabialfalten-Komplexes nach insuffizientem dynamischem Temporalismuskelertransfer**
Secondary Correction of Nasolabial Complex and Angle of Mouth after Insufficient Dynamic Temporal Muscle Transfer
-

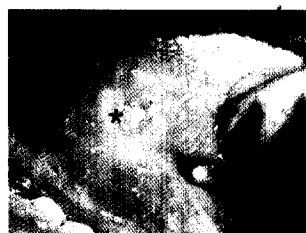

Übersicht | Review

- 160 **Praktische Aspekte der prothetischen Stimmrehabilitation nach Laryngektomie**
Practical Aspects of Voice Prosthesis Use after Laryngectomy
K.-W. Delank, K. Scheuermann
-


Originalien | Original Papers

- 167 **Kommentar der Schriftleitung**
Editor's Comment
G. Rettinger



- 168 ▶ **Nachweis von Nachkommen neuraler Stammzellen im Innenohr nach Blastozysteninjektion**
Investigation of Neural Stem Cell-derived Donor Contribution in the Inner Ear Following Blastocyst Injection
S. Volkenstein, D. Brors, S. Hansen, R. Mlynski, T. C. Dinger, A. M. Müller, S. Dazert

- 174 ▶ **In-vivo-Diagnostik von Epithelveränderungen des Oropharynx mittels konfokaler Mikroskopie**
In Vivo Diagnosis of Epithelial Changes of the Oropharynx Using Confocal Microscopy
T. Just, J. Stave, I. Bombor, H.-J. Kreutzer, R. Guthoff, H. W. Pau



- 181 ▶ **Präoperative Embolisation mit chirurgischer Resektion von Glomustumoren im Kopf-Hals-Bereich: Analyse der klinischen Ergebnisse**
Selective Embolization and Surgical Resection for Head and Neck Glomus Tumours – Clinical Outcome Analysis
G. Girolami, L. Heuser, H. Hildmann, H. Sudhoff
-

Der interessante Fall | Cases of Interest

- 186 **Retropharyngeale Tendinitis – Eine seltene Differenzialdiagnose eines Retropharyngealabszesses**
Retropharyngeal Tendinitis – A Rare Differential Diagnosis of Retropharyngeal Abscess
A. Borrmann, H. P. Niedermeyer, W. Arnold
-

Gutachten + Recht | Expert Opinion + Legal Practice

- 190 **Aus der Gutachtenpraxis: Zystenbildung im Unterkieferbereich nach Septorhinoplastik mit Kinnaugmentation, Behandlungsfehler?**
Mandibular Cyst Formation after Septorhinoplasty: Medical Fault?
T. Brusiš