

DMW

Deutsche
Medizinische Wochenschrift

Seiten 327 – 386 • 133. Jahrgang

8 | 22 · 2 · 2008

327 Zu diesem Heft

Aktuelles – kurz berichtet

- 333 Ernährungsmethodik**
Kalziumsupplementation nach Menopause gefährlich?
- 334 Kardiologie**
Thrombozytopenie unter Heparin häufiger als gedacht
- 334 Pneumologie**
Prognose bei Lungenerkrankungen
- 335 Kardiologie**
Nochmals: Medikamenten-freisetzung Stent
- 336 Intensivmedizin**
Was bringt Hydrocortison beim septischen Schock?

Hinterfragt – nachgehakt

- 337** Mobile Blutwäsche: Fiktion oder Realität?

Referiert – kommentiert

- 338** Klinische Leitlinien: Was tun bei Begleiterkrankungen?
Kommentar: Komorbidität: eine Hausaufgabe für Leitlinienentwickler

Schwerpunkt Infektiologie

Editorial

- 339** **Titelthema** Was gibt es Neues in der Infektiologie?
What is new in infectiology?
W. V. Kern, G. Weiss

Originalarbeit | Original article

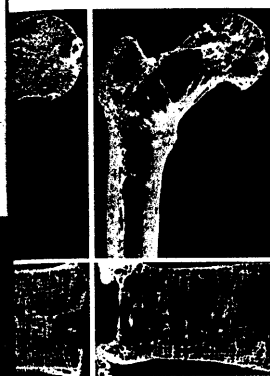- 340** Epidemiologie, Verlauf und Prognose der Staphylococcus-aureus-Bakteriämie – Erste Ergebnisse der INSTINCT-Kohorte
A prospective multicenter study of Staphylococcus aureus bacteremia – results from the „Invasive Staphylococcus aureus Infection Cohort“ (INSTINCT) study
H. Seifert, H. Wisplinghoff, A. Kaasch, K. Achilles, A. Langhorst, G. Peyerl-Hoffmann, A. Woehrmann, G. Fätkenheuer, B. Salzberger, W. V. Kern

Kasuistik | Case report


- 346** Therapierefraktäre Hauttuberkulose nach Methylprednisolon-Therapie
Therapy-resistant tuberculous skin abscesses after methylprednisolone therapy
M. Daxecker, G. Weiss

Aktuelle Diagnostik | Review article

- 350** **Titelthema** Antibiotikatherapie beim älteren Patienten
Antibiotic therapy in elderly patients
R. Bellmann-Weiler, G. Weiss



Unterschiedlich ausgeprägte Osteoporose am Beispiel des proximalen Femurausschnitts und des Lendenwirbelkörpers.



Flächige gerötete Läsion am dorsalen linken Oberschenkel.