

DMW

Deutsche
Medizinische Wochenschrift

Seiten 443 – 494 • 133. Jahrgang

10 | 7.3.2008

445 Zu diesem Heft

Aktuelles – kurz berichtet

- 449 *Angiologie*
Nachholbedarf bei der Thromboseprophylaxe
- 450 *Ernährungsmedizin*
Fructose erhöht Gichtisiko
- 450 *Ärztegesundheit*
Schon Nachwuchs psychisch beeinträchtigt – mit Folgen
- 451 *Geriatric*
Nierenfunktion und gesundes Altern

Hinterfragt – nachgehakt

- 452 **Titelthema** Sind unsere Krankenhäuser ausreichend auf Katastrophen vorbereitet?

Referiert – kommentiert

- 454 Kann Testosteron den Alterungsprozesse bei Männern stoppen?
Kommentar: Orale Testosterontherapie nicht gerechtfertigt


Originalarbeit | Original article

- 455 Periphere arterielle Verschlusskrankheit: Prädiktoren und Behandlungsintensität – 2-Jahres Daten des populationsbasierten INVADE-Projekts
Peripheral arterial disease: predictors and treatment, based on the two-year data of the INVADE study
K. Sander, H. Bickel, C. Schulze Horn, U. Huntgeburth, H. Poppert, D. Sander

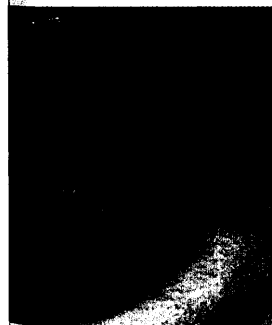
Kasuistik | Case report

- 460 Morbus Whipple mit segmentalem Befall des tiefen Duodenums
Whipple's disease with segmental lesions in the proximal small intestine
R. Praßler, T. Kempmann, P. Vierling
- 464 **Titelthema** Multiple Endokrine Neoplasie 2a: Spätmanifestation bei neuer Mutation
Multiple endocrine neoplasia 2a: Newly discovered mutation as a late manifestation
M. Bahlo, M. Schott, E. Kaminsky, K. Cupisti

- 469 **Mediquiz**



Beinvenenthrombose in der Kontrastmittelvenographie.



Weißliche Erhabenheiten im tiefen Duodenum.