

■ Originalien Originals

65 Leitlinienkonforme Versorgung. Hüftgelenknahe Fraktur: Auswertung der QS-Daten NRW 2003 bis 2005

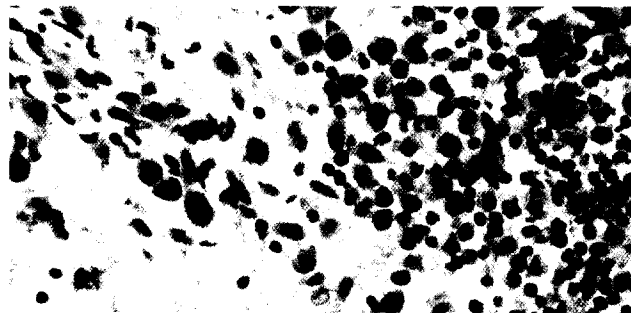
Guideline compliance in hip fracture: Results of an external quality-assurance program in North Rhine Westphalia: 2003–2005
U. Schulze Raestrup · A. Grams · R. Smektala

71 Versorgung pertrochantärer Femurfrakturen. Vergleichende Analyse mit PFN vs. TGN

Proximal femur fractures. Results and complications after osteosynthesis with PFN and TGN
M. Müller · A. Seitz · L. Besch · R.E. Hilgert · A. Seekamp

79 Lokalisation von TGF- β und PDGF und deren Bedeutung für die Pathogenese der Arthrofibrose

Localisation of TGF- β and PDGF and their relevance for the pathogenesis of arthrofibrosis
J. Zeichen · L. Haeder · M. Jagodzinski · P. Lobenhoffer · U. Bosch · J. Brand



Arthrofibrosepräparat mit stark positiver Immunreaktion von TGF- β um ein Infiltrat.

► Seite 82

■ Kasuistiken Case reports

107 Transthorakale Echokardiographie bei thorakaler Messerstichverletzung. Frühzeitiger Einsatz zur Diagnostik kardialer Begleitverletzungen

Transthoracic echocardiography as a diagnostic tool in patients with thoracic stab wounds. Early ultrasonographic evaluation in the emergency room
N. Khaladj · K. Knobloch · M. Winterhalter · M. Shrestha · F. Hildebrand · T. Gerich · C. Krettek · A. Haverich · C. Hagl

112 Hawkins-Typ-III-Fraktur. Dislokation des Talus und Fraktur des Malleolus medialis behandelt durch distrahierende externe Fixation

Hawkins type III fracture. Dislocation of the talus and fracture of the medial malleolus treated by distraction external fixation
S. Milenkovic · M. Stanojkovic

117 Posttraumatische Deformität am distalen Unterarm nach vorzeitigem Verschluss der ulnaren Wachstumsfuge

Secondary forearm deformity due to premature closure of the distal ulnar physis
J.A. Müller-Färber · B. Schläger

122 Der „Vacuum-assisted closure and instillation-“ (VAC™-Instill-) Verband. Extremitätenerhalt bei drittgradig offener superinfizierter Femurfraktur mit massivem Knochen- und Weichteildefekt

The vacuum-assisted closure (V.A.C.) and instillation dressing. Limb salvage after 3° open fracture with massive bone and soft tissue defect and superinfection
M.H. Brem · M. Blanke · A. Olk · J. Schmidt · O. Mueller · F.F. Hennig · J. Gusinde