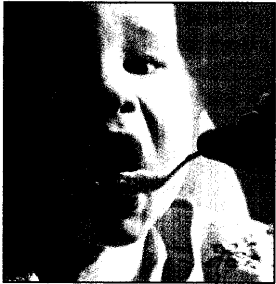




DIENSTAG 12. FEBRUAR 2008



Kein Kind verhungert vor vollen Töpfen

Ernste Gedeihstörungen durch Appetitlosigkeit kommen selten vor. Ein paar einfache Verhaltensregeln helfen oft, die Essenskonflikte zu lösen.

MEDIZIN 9



Niedergelassene gründen Fachklinik

Mit der Facharztklinik Hamburg rücken 80 niedergelassene Fachärzte, unter ihnen der Orthopäde Dr. Thomas Hemker, auf das Gelände der Uniklinik Eppendorf.

WIRTSCHAFT 13

TIPP DES TAGES

Rhinitis allergisch und akut: Augentrost

Jetzt fliegen bereits die Pollen der Frühblüher Hasel und Erle. Gleichzeitig ist noch immer Erkältungszeit. In der Praxis können sich also Patienten vorstellen, die sowohl eine akute als auch eine allergische Rhinitis haben. „Kommt eine akute mit einer allergischen Rhinitis zusammen, hat sich in der Homöopathie Euphrasia – der Augentrost – in der Potenz D4 bis D6 bewährt“, sagt Dr. Michael Elies, Arzt und Homöopath aus Laubach. Die Globuli können auch in Wasser aufgelöst – verklappert – werden. Das Präparat wird dann mit ein bis drei Teelöffeln pro Stunde nach und nach eingenommen, bis zum Wirkeintritt.

HINTERGRUND

Morbi-Zuschlag – Patienten müssen nicht jedes Quartal kommen

Abrechnung der 03212 auch bei Lücken möglich

NEU-ISENBURG (juk). Der Morbiditätszuschlag (03212) kann auch dann abgerechnet werden, wenn ein chronisch kranker Patient im vorangegangenen Quartal nicht in der Praxis war. Das ist einhellige Meinung von KBV und den EBM-Abrechnungsexperten der „Ärzte Zeitung“.

Allgemeinarzt Reinhard Lehmann aus Verden ist nur einer von vielen Kollegen, die im EBM-Forum

ist, seinen INR-Wert selbst zu messen, seinen Gerinnungshemmer zu dosieren und dessen Tabletten für 150 Tage reichen. „Befindet er sich in ärztlicher Dauerbehandlung, wenn er erst im übernächsten Quartal bei mir wieder erscheint?“ fragt Lehmann.

Nicht nur die Abrechnungsexperten Dr. Peter Schlüter und Dr. Bernd Alles halten in solchen Fällen den Morbi-Zuschlag für abrechenbar. Auch



Gastroskopie und Leber

Neu

NEU-ISENBURG
Drei neu
CME-Mo