

■ **Leitthema** main topic · Review articles

## Osteotomie, Teil 2 Osteotomy, part 2

Redaktion: P. Lobenhoffer

**6 Die varisierende schließende Femurosteotomie zur Behandlung der Valgusarthrose am Kniegelenk**

Medial closed-wedge varus osteotomy of the distal femur  
D. Freiling · P. Lobenhoffer · A. Staubli · R. v. Heerwaarden

**15 Anteromedialisierung der Tuberositas tibiae. Operation nach Fulkerson**

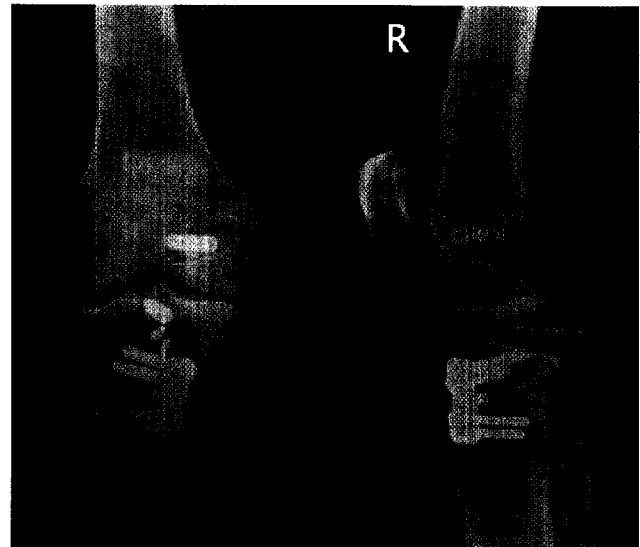
Anteromedialization of the tibial tubercle.  
Fulkerson's osteotomy  
O. Steimer · D. Kohn

**22 Kombinationseingriffe. Valgisierende aufklappende Korrekturosteotomie und Kreuzbandrekonstruktion**

Combination therapy. High tibial open wedge osteotomy combined with cruciate ligament reconstruction  
K.P. Benedetto

**30 Extendierende und flektierende Tibiakopfosteotomien**

High tibial extension and flexion osteotomies  
S. Friedmann · J.D. Agneskirchner · P. Lobenhoffer



**Anteromediale Hebeosteotomie mit simultaner hinterer Kreuzbandrevisionsrekonstruktion**  
► Seite 22

■ **Editorial** Editorial

**5 Verstärkung im Herausgeberboard „Arthroskopie“**

Arthroscopy editorial board is strengthened  
S. Rupp · P. Lobenhoffer

■ **Kasuistiken** Case reports

**39 Mediales, präkapsuläres Ganglion aufgrund degenerativer Läsion des lateralen Meniskusvorderhorns**

Medial extracapsular ganglion in connection with a degenerative lesion of the anterior horn of the lateral meniscus  
C. Brinkmann · J. Skarvan

■ **MRT-Kolloquium** MRI colloquium

**42 Junge Medizinstudentin mit blockiertem Kniegelenk**

A young female medical student with a locked knee joint  
K. Beitzel<sup>1</sup> · P.U. Brucker<sup>1</sup> · K. Wörtler<sup>2</sup> · A.B. Imhoff<sup>1</sup>