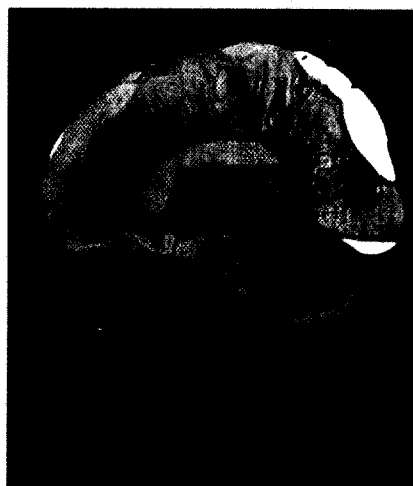


■ **Leitthema** main topic · Review articles

Schütteltrauma Shaken baby syndrome

Redaktion: J. Matschke · K. Püschel

- 5 Whiplash injury – SBS – NAHI – iTBI ... und kein Ende?**
Whiplash injury – SBS – NAHI – iTBI ... and no end?
K. Püschel · J. Matschke
- 7 Historischer Überblick des nichtakzidentellen Schädel-Hirn-Traumas im Säuglings- und Kleinkindalter**
Historical review of non-accidental head injury in infants and young children
J. Matschke
- 9 Nichtakzidentelle Kopfverletzungen und Schütteltrauma.**
Klinische und pathophysiologische Aspekte
Non-accidental head injury and shaking baby syndrome. Clinical and pathophysiological aspects
B. Herrmann
- 17 Untersuchung und Dokumentation des nichtakzidentellen Schädel-Hirn-Traumas im Säuglings- und Kleinkindalter**
Examination and documentation of the non-accidental head injury in babies and infants
A.S. Debertin · J.P. Spermhake
- 23 Nichtakzidentelles Schädel-Hirn-Trauma und Schütteltrauma. Praktisches Vorgehen anhand ausgewählter Fallbeispiele**
Non-accidental head injury and shaken baby syndrome. Practical approach from selected case examples
T. Bajanowski · E. Neuen-Jacob · M. Schubries · R. Zwihehoff
- 29 Neuropathologische Begutachtung des nichtakzidentellen Schädel-Hirn-Traumas bei Säuglingen und Kleinkindern**
Neuropathological assessment of non-accidental head injury in infants and toddlers
J. Matschke · M. Glatzel
- 36 Ophthalmopathologische Aspekte des nichtakzidentellen Schädel-Hirn-Traumas bei Säuglingen und Kleinkindern**
Ophthalmopathological aspects of the non-accidental head injury in infants and young children
J. Matschke · M. Glatzel
- 42 Pathohistologische Befunde am Skelettsystem nach Traumatisierung. Erfahrungsbericht anhand von 16 Fällen eigener Beobachtung**
Histopathology of the skeletal system after trauma. Report based on experience from 16 cases
G. Dellling
- 48 Schütteltrauma (nichtakzidentelle Kopfverletzung). Aktuelle Kontroversen**
Shaken baby syndrome (non-accidental head injury). Current controversies
J.P. Spermhake · B. Herrmann



MRT-Befund nach Kontrastmitteldgabe 28 Tage nach Schütteltrauma
► Seite 18

■ **Der besondere Fall** Case report

- 53 Schütteltrauma – Häufig ein Polytrauma**
Shaken baby syndrome
K. Püschel · E. Richter