

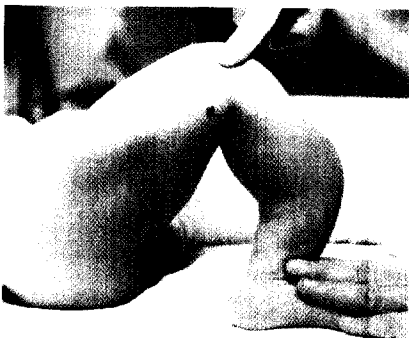
■ **Leitthema** Main topic · Review articles

**Generalisierte Osteochondropathien  
im Kindesalter**

Generalized osteochondropathies in childhood

Redaktion: A. Meurer · R. Krauspe

- 7 Einführung zum Thema: Primäre Osteochondrodysplasien.  
Viele Erscheinungsformen und schwierige Diagnosestellung**  
Introduction to the topic: Primary osteochondrodysplasias. Many forms of  
manifestation and difficult diagnosis  
A. Meurer · R. Krauspe
- 8 Spondyloepiphysäre und metaphysäre Dysplasie**  
Spondyloepiphyseal and metaphyseal dysplasia  
T. Wirth
- 17 Diagnostik und Therapie der Osteogenesis imperfecta**  
Diagnosis and therapy of osteogenesis imperfecta  
A. Meurer
- 24 Mukopolysaccharidosen**  
Mucopolysaccharidoses  
B. Link · E. Miebach · T. Vetter · D. Schmitt · M. Beck · A. Meurer
- 31 Hyperphosphatasie und Hypophosphatasie im Kindesalter**  
Hyperphosphatasia and hypophosphatasia in childhood  
P. Drees · D. Schmidt · T. Lewens · T. Vetter · A. Meurer
- 40 Die kinderorthopädische Bedeutung der Achondroplasie und  
Hypochoondroplasie**  
Achondroplasia and hypochoondroplasia in paediatric orthopaedics  
J. Correll
- 49 Fibröse Dysplasie**  
Fibrous dysplasia  
R. Rödl · C. Götze
- 56 Osteonekrosen nach Chemotherapie im Kindesalter**  
Osteonecrosis after chemotherapy in children  
B. Westhoff · M. Jäger · R. Krauspe
- 63 Wirbelsäulenprobleme bei Skelettdysplasien**  
Spinal problems in persons with skeletal dysplasias  
R. Stücker



**Säbelscheidentibia**

► Seite 21