

■ **Leitthema** Main topic · Review articles

Virusinfektionen in Dermatologie und Venerologie

Viral infections in dermatology and venereology

Redaktion: G. Gross

10 Virusinfektionen in Dermatologie und Venerologie

Viral infections in dermatology and venereology
G. Gross

11 Genitaler Herpes und HSV-Transmission bei HIV-Patienten

Genital herpes and HSV transmission in HIV patients
H.F. Rabenau · H.W. Doerr

18 Humanes Herpesvirus 8 (HHV-8) und Kaposi-Sarkom

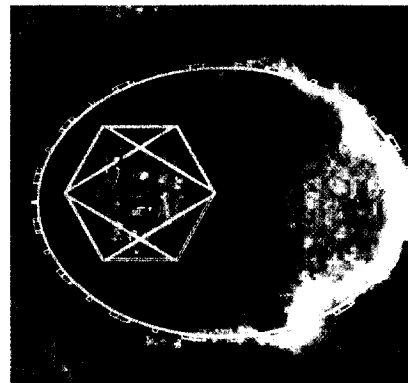
Humanes herpesvirus 8 (HHV-8) and Kaposi sarcoma
C. Lebbé

26 HPV und Neoplasien der Haut

HPV and skin neoplasia
H. Pfister

31 Polyphenon® E. Eine neue topische Therapie für Condylomata acuminata

Polyphenon® E. A new topical therapy for condylomata acuminata
G. Gross



Elektronenmikroskopische Abbildung eines Herpesvirus. Hülle, Kapsid und virale DNA sind schematisch dargestellt. ▶ Seite 11

■ **Übersichten** Review articles

36 Stellenwert der Zellkulturmodelle in kutaner Tumorbiologie. Teil I: Zelllinien tumorigen transformierter Zellen

Relevance of cell culture models in cutaneous tumour biology. Part I: Tumour cell lines
J. Hatina · T. Ruzicka

■ **Kasuistiken** Case reports

46 Keratosis follicularis spinulosa decalvans

Keratosis follicularis spinulosa decalvans
D. Helbig · S. Grabbe · T. Jansen

50 Erythema necroticans migrans bei Glucagonomsyndrom

Necrolytic migratory erythema in glucagonoma syndrome
I. Stark · C.H. Mensing · C.A. Sander

■ **Wie lautet Ihre Diagnose?** What is your diagnosis?

54 Solitärer bläulicher Knoten an der Ohrhelix

Solitary blue nodule on helix
L. Akkash · M. Nilles · P. Mayer