

... mit einer  
... otomie, wie  
... eben wurde  
... on der Wahl  
... m ist. Repa-  
... nem schnel-  
... eschaffenen  
... en vorderer  
... lemmschen  
... wegen der  
... Effekte aus-  
... nur gering

## Operation

... wird übli-  
... kleinen kor-  
... orderkammer  
... n gegenüber-  
... k vorgeschö-

... ierten  
... kation  
... n, den  
... korne-  
... n. Bei  
... n Ein-  
... 5 Mil-  
... ugang  
... n. Die  
... hrend  
... n Vis-  
... a man  
... tikum  
... etwas  
... n, ist  
... Augen  
... ltlam-

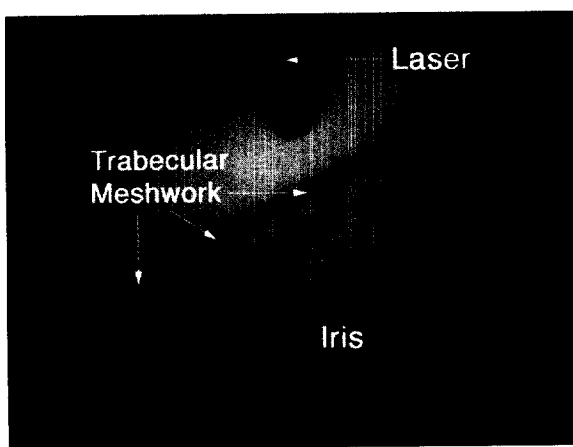


Abb. 2: Monitorbild des Endoskops kurz vor Beginn einer Excimerlaser-Trabekulotomie

... orderkammer  
... zung ist na-  
... rieren Syne-  
... rk bestehen.  
... aserfaser be-  
... sten über das  
... (Abb. 1). Die  
... effekte selbst  
... eder über ein  
... in Gonioskop.  
... uge die endo-  
... da diese tech-  
... nd außerdem  
... n Einblick auf  
... ubt, wenn ei-  
... vorliegt. Ab-  
... endoskopische  
... ion des ersten

## Eingriff

... ten Katarakt/  
... ann man zu-  
... ulsifikation in

... flusst wird. Erst nach Implantation  
... der Intraokularlinse be-  
... ginnt man mit der ELT. Zu  
... diesem Zeitpunkt erkennt  
... man das Trabekelwerk sehr  
... gut als rot gefärbtes Band.  
... Diese Rotfärbung entsteht  
... durch eine retrograde Blut-  
... füllung im Schlemmschen  
... Kanal. Sie ist für den Ope-  
... rateur nicht nur deshalb  
... angenehm, weil es ihm die  
... Orientierung erleichtert.  
... Sie zeigt auch die erfolgreiche Per-  
... foration an, wenn man etwas Blut  
... in die vordere Augenkammer über-  
... treten sieht. Außerdem schützt sie  
... vor einer Verletzung der Rückwand  
... des Schlemmschen Kanals, da Blut  
... die Energie des Lasers vollständig  
... absorbiert.

Prof. Funk

... ELT mit einer Katarakto-  
... peration kombiniert wurde  
... und dabei der präopera-  
... tive Ausgangsdruck über  
... 22 mmHg lag (Abb. 3). Die  
... geringste Drucksenkung  
... wurde erreicht, wenn man  
... die ELT als Monoeingriff  
... vornahm und der präo-  
... perative Druck weniger  
... als 22 mmHg betrug. De-  
... finiert man den thera-  
... peutischen Erfolg der ELT dadurch,  
... dass man fordert: 1. der postope-  
... rative Druck muss in jedem Fall  
... kleiner als 21 mmHg sein und 2. es  
... muss eine mindestens 20-prozentige  
... Drucksenkung erreicht werden, so  
... liegen die Erfolgsquoten nach zwei  
... Jahren in den verschiedenen Sub-

... gruppen zwischen 45 und 80  
... Prozent. Erfolgsquoten um 50  
... Prozent sehen dabei auf den  
... ersten Blick nicht besonders  
... überzeugend aus. Man sollte  
... sich jedoch daran erinnern,  
... dass zum Beispiel in der Cam-  
... bridge Antibody Technology  
... Studie festgestellt wurde,  
... dass bei Anwendung eines  
... ähnlich strengen Erfolgskri-  
... teriums die Erfolgsquote der  
... klassischen Trabekulektomie  
... nach einem Jahr auch nur  
... noch 50 Prozent betrug. Das  
... heißt, man kann mit der ELT,  
... die ja deutlich weniger ein-  
... greifend ist, durchaus ähnliche Re-  
... sultate erzielen wie mit einer klas-  
... sischen Trabekulektomie.

## Ungeklärte Fragen bei der ELT

... Es ist anzunehmen, dass sich die  
... Ergebnisse einer ELT weiter verbes-  
... sern ließen, wenn man wüsste, bei  
... welchen Patienten sie besonders  
... gut anspricht. Für die Zukunft sind  
... deshalb weitere Studien wünschens-  
... wert, um herauszufinden, ob Pseu-  
... doexfoliatio, Pigmentdispersion,  
... vorangegangene Argonlaser-Trabe-  
... kuloplastik oder vorangegangene  
... Trabekelektomie günstige oder un-  
... günstige prognostische Faktoren  
... sind. Ebenso ist zu klären, ob eine  
... langdauernde medikamentöse Vor-  
... behandlung ein Nachteil ist. Aus  
... physiologischer Überlegung sollte

## Klinische Ergebnisse der ELT

... In eigenen Studien konnten wir  
... den Effekt der ELT über einen Zeit-  
... raum von zwei Jahren nachbeob-  
... achten. Dabei zeigte sich, dass un-

Fortsetzung auf Seite 10

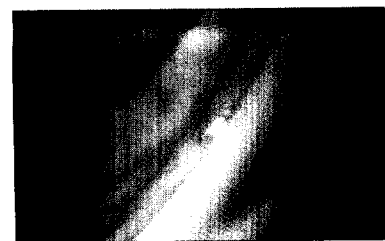... Verfahren: DCP und GRT. Seite 12



PD Pache

## Vorteil:

... In Kombination mit der modernen  
... Kataraktchirurgie weist die photoab-  
... blative Trabekelchirurgie erhebliche  
... konzeptionelle Vorteile gegenüber  
... einer kombinierten Phako-Trabeku-  
... lektomie auf. Prof. Thomas Dietlein  
... vergleicht aktuelle Konzepte der  
... Kammerwinkelchirurgie. Seite 14



Gonioskopische Ansicht eines intrakanalikulären Mikro-Stents

## Sickerkissen:


... Das Ziel der Trabekulektomie ist eine  
... möglichst langfristigen Hemmung  
... der Vernarbung der Sklerafistel  
... und des darüber liegenden konjunk-  
... tivalen Sickerkissens. Dr. Foja  
... fasst den aktuellen Stand zusam-  
... men. Seite 17



Dr. Foja

## Glaucocard-Projekt:

... Das Projekt „Glaucocard“ der Eu-  
... ropean Glaucoma Society (EGS),  
... wird federführend von der Univer-  
... sitätsaugenklinik in Würzburg ge-  
... leitet. Dr. Schargus stellt das Projekt  
... vor. Seite 18



Dr. Schargus