

■ **Leitthema** Main topic · Review articles

Harnableitungen Urinary diversions

Redaktion: R.E. Hautmann

7 Einführung zum Thema: Zurück in die Zukunft. Das Jahrhundert der Harnableitungen

Introduction to the topic: Back to the future. The century of urinary diversions
R.E. Hautmann

9 Die Entwicklung der Harnableitung in nicht ausgeschaltete Darmsegmente

The history of ureterosigmoidostomy
S. C. Müller · P. J. Bastian

18 Kontinente Stuhlreservoir – eine chirurgische Herausforderung

Continent ileoanal reservoir – a surgical challenge
U. Zurbuchen · A. J. Kroesen · H. J. Buhr

25 Entwicklung kontinenter Reservoirs

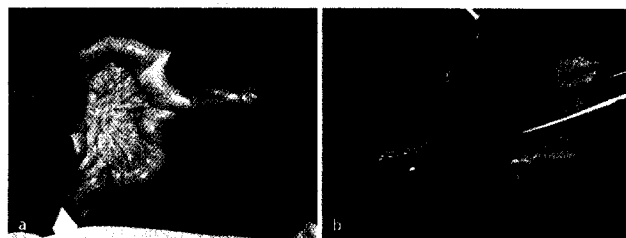
Development of continent reservoirs
M. Fisch

33 Ileale Ersatzblasen

Ileal bladder substitute
R.E. Hautmann

41 Perspektiven in der Harnableitung

Perspectives in urinary diversion
M. Hohenfellner



Invaginiertes Meckel-Divertikel ▶ Seite 42

■ **Übersichten** Reviews

46 Botulinumtoxin in der Therapie der überaktiven Blase – ein Überblick

Botulinum toxin for the treatment of overactive bladder – an overview
C. Seif · S. Boy · B. Wefer · R. Dmochowski · P.M. Braun · K.-P. Jünemann

■ **Originalien** Originals

54 Kosten durch Harnwegsinfektionen in Deutschland. Eine Hochrechnung der Daten des Krankenhaus-Infektions-Surveillance-Systems

Costs due to urinary tract infections in Germany. An estimation based on the data from the German National Nosocomial Infections Surveillance System
R.-P. Vonberg · M. Behnke · H. Rüden · P. Gastmeier

59 Varikozele und pubertäres Hodenwachstum. Eine prospektive Studie

Varicocele and pubertal testicular growth. A prospective study
D. Pfeiffer · J. Berger · C. Schoop · R. Tauber

■ **Kasuistiken** Case reports

65 Gerinnungsstörung durch Lupusantikoagulansantikörper als paraneoplastisches Phänomen beim Nierenzellkarzinomrezidiv

Coagulopathy resulting from lupus anticoagulant antibodies as a paraneoplastic phenomenon in renal cell carcinoma relapse
N. Berdjis · M. Meier · F. Hoepfner · H. Behrendt

68 Nierenaktinomykose nach Ureterosigmoidostomie. Ein Fallbericht

Pseudomalignant primary renal actinomycosis after ureterosigmoidostomy. A case report
M. May · O. Kaufmann · S. Gunia · J. Gunschera · R. Kube · I. Gastinger · B. Hoshcke