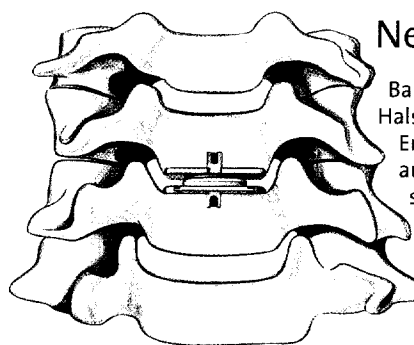


- 32 — **Zervikale Bandscheibenprothese**
Eine bewegungserhaltende Therapieoption
- 39 — **Endoskopische Operation des Kubitaltunnelsyndroms**
Erfolgreiche Methode der Ulnaris-Dekompression
- 45 — **Hüftendoprothetik**
Oberflächenersatz als Alternative
- 51 — **Chondrozytentransplantation**
Autologer Knorpelzellersatz am Kniegelenk
- 55 — **Literatur kompakt**



Neue Scheibe

Bandscheibenvorfälle der Halswirbelsäule treten im Erwachsenenalter häufig auf. Die zervikale Bandscheibenprothese ist vor allem für jüngere Patienten eine geeignete Therapieoption.

32

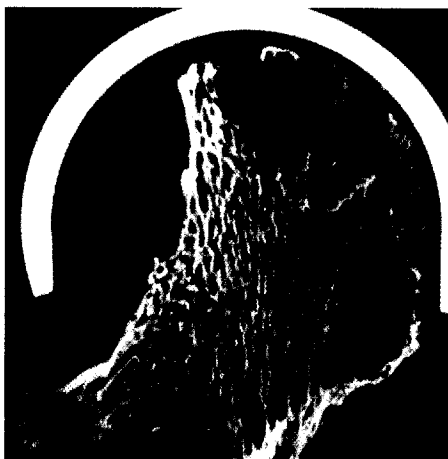
Infothek

- 58 — **Medizin & Markt**
- 62 — **Kafka und Prag**
Die Stadt des Franz K.
- 64 — **Zweitblick**
- 65 — **Impressum**

Minimalinvasive Methode

Die endoskopische Spaltung des Karpaltunneldaches ist bisher nur von wenigen Chirurgen als Standard akzeptiert. Die Operationsmethode nach Tsai zeigt im Vergleich zum herkömmlichen Verfahren gute Resultate.

39



Attraktive Alternative

Unter bestimmten Voraussetzungen nimmt der Oberflächenersatz an der Hüfte einen wichtigen Stellenwert zwischen Osteotomie und Totalendoprothese ein.

45

Beilagenhinweis

Kongress Report aktuell:
Neue Studie zeigt doppelten Nutzen der Fixkombination Oxycodon/Naloxon: Starke Schmerzlinderung und Erhalt der Darmfunktion (S. 56 f.)

Literatur kompakt

- Neues Prinzip: allogene Bandscheibentransplantation
- Ursache der Fibromyalgie – zu wenig Rezeptoren oder ein Übermaß an exogenen Opioiden?

Verpflanzter Knorpel

Die Bedeutung der Knorpelzelltransplantation für die Therapie von Knieknorpeldefekten nimmt zu. In unserem Interview informiert Dr. Karl Flock über die autologe, matrixgestützte Chondrozytentransplantation.