

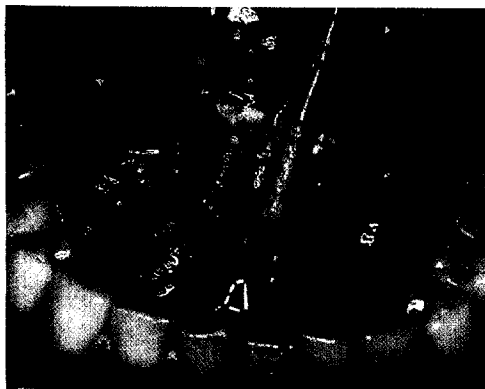

Foto: Driemel

**Veränderungen auf der Mundschleimhaut – wichtige Anzeichen nicht nur für den Zahnmediziner – aber er sieht sie oft als erster.**

Seite 34




Foto: Archiv ZMK-Klinik Dresden

**125 Jahre Zahnmedizin in Rostock geben Anlass zu einem historischen Rückblick.**

Seite 82



|   |           |   |            |
|---|-----------|---|------------|
| <b>Editorial</b>  | <b>1</b>  | <b>Medizin</b>  |            |
| <b>Leitartikel</b>  |           | Repetitorium: ADHS – die Aufmerksamkeits-Defizit-Hyperaktivitätsstörung | <b>50</b>  |
| Dr. Jürgen Fedderwitz, Vorsitzender der KZBV, und Dr. Dr. Jürgen Weitkamp, Präsident der Bundeszahnärztekammer, zu den Zukunftsaussichten des Berufsstandes | <b>4</b>  | <b>Tagungen</b>   | <b>54</b>  |
| <b>Leserforum</b>   | <b>6</b>  | <b>Akademisches</b>   |            |
| <b>Gastkommentar</b>  |           | AS-Akademie:<br>Wechsel von Münster nach Berlin                         | <b>56</b>  |
| Martin Eberspächer vom Bayerischen Rundfunk zum Konjunkturaufschwung  | <b>8</b>  | <b>Veranstaltungen</b>  | <b>57</b>  |
| <b>Nachrichten</b>  | <b>10</b> | <b>Finanzen</b>   |            |
| <b>Politik und Beruf</b>  |           | Die Geldentwertung steigt:<br>Vermögen vor Verlusten schützen           | <b>68</b>  |
| Ausbildung ZFA: Positive Bilanz zum Ausbildungspakt   | <b>16</b> | <b>Praxismanagement</b>   |            |
| Medizinische Fachberufe:<br>Aufmerksamkeit dem Alter  | <b>19</b> | Kredit verkauft, Kunde verraten:<br>Kleine Fische, große Haie           | <b>72</b>  |
| 20 Jahre Hilfswerk Deutscher Zahnärzte:<br>Im Dienst der Menschlichkeit   | <b>20</b> | <b>Recht</b>  |            |
| HDZ-Aufruf an die Kollegenschaft:<br>Zehn Euro pro Zahnarzt im Jahr   | <b>22</b> | Für die Patientenerklärung:<br>Elektronisches Pad oder Papier           | <b>74</b>  |
| Studententag: Mehr Chancen für einen guten Start  | <b>23</b> | <b>Internationales</b>  |            |
| Ehrungen: Ganz besondere Würdigung  | <b>24</b> | Council of European Dentists:<br>Gut gerüstet für die Zukunft           | <b>76</b>  |
| PwC befragt 77 Kassenvorstände:<br>Der Weg zum Wettbewerb   | <b>25</b> | <b>Persönliches</b>   | <b>78</b>  |
| <b>Titelstory</b>   |           | <b>Historisches</b>   |            |
| Zahnschmuck fremder Kulturen: Raubtierzahn, Lippenscheibe und Zackenfeilung   | <b>26</b> | 125 Jahre Zahnmedizin in Rostock:<br>Eine beispielgebende Geschichte    | <b>82</b>  |
| <b>Zahnmedizin</b>  |           | <b>Neuheiten</b>  | <b>87</b>  |
| Prävention: Erkennung oraler Risikoläsionen in der Zahnarztpraxis   | <b>34</b> | <b>Impressum</b>  | <b>93</b>  |
| Der besondere Fall: Parodontitistherapie bei gerinnungshemmender Medikation   | <b>40</b> | <b>Bekanntmachungen</b>   | <b>94</b>  |
| <b>Der aktuelle klinische Fall:</b><br>Odontogene Sinusitis maxillaris:<br>Pilzball in der Kieferhöhle durch überstoptes Wurzelfüllmaterial                 | <b>46</b> | <b>Leserservice Kupon</b>   | <b>117</b> |
|   |           | <b>Letzte Nachrichten</b>   | <b>117</b> |
|   |           | <b>Zu guter Letzt</b>   | <b>120</b> |