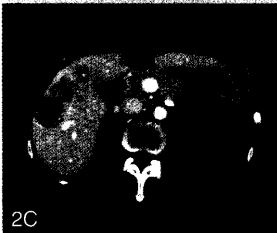
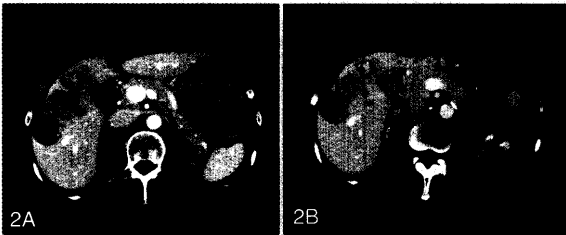


5

Ausgedehnte bilobuläre hepatische Metastasierung eines Zökumkarzinoms. Links Ausgangsbefund vor Einleitung einer palliativen Chemotherapie, daneben Befund zwei Jahre später nach Irinotecan-haltigen Chemotherapien, zuletzt in Kombination mit Cetuximab



9

Hepatische Metastasierung bei einer dialysepflichtigen Patientin mit Z.n. Sigmakarzinom

Abb. 2A: Ausgangsstatus vor Zweitlinientherapie

Abb. 2B: Im Verlauf Größenreduktion nach 3 Monaten einer Chemotherapie mit Irinotecan, 5-FU/Folinsäure

Abb. 2C: Weitere diskrete Größenreduktion der Metastasen nach 6 Monaten Chemotherapie

3....Editorial

4....Irinotecan in der Therapie des kolorektalen Karzinoms

5....Klinische Fallstudie 1: Sequentielle Irinotecan-haltige Therapiekombinationen mit prolongierten Remissionen beim metastasierten Zökumkarzinom

7....Wissenschaftlicher Hintergrund und Diskussion

9....Klinische Fallstudie 2: Systemische Chemotherapie eines metastasierten Kolonkarzinoms bei einer Patientin mit terminaler Niereninsuffizienz

11..Wissenschaftlicher Hintergrund und Diskussion