

379 Wie die Zeit vergeht...

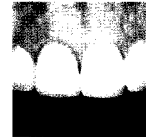Alessandro Devigus

EDITORIAL

380 Restauration hoffungsloser Einzelzähne in kompromittierten Frontzahnbereichen mit sofortiger oder verzögerter Implantatinsertion in Kombination mit augmentativen Verfahren – Bericht über zwei Fälle

Tidu Mankoo

CASE REPORT



398 Ästhetische Rehabilitation mit Aluminium- und Zirkonoxid: Behandlungsplanung und Materialauswahl im Team

Ernst A. Hegenbarth und Stefan Holst

CLINICAL APPLICATION



418 Langfristiger Erhalt eines scheinbar hoffnungslosen Zahns: Ein Fallbericht

Giovanni Zucchelli

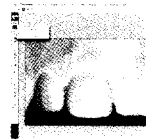
CASE REPORT



434 Objektive Methode zur Messung des Weichgewebeverhaltens um Einzelzahnimplantate. Teil 1: vertikale Messungen

Andrea Ricci

TECHNICAL APPLICATION



448 Der Einfluss von implantatgetragenen Totalrekonstruktionen auf die Abstützung der Oberlippe und die Ästhetik im unteren Gesichtsbereich: Vorläufige klinische Beobachtungen

Lino Calvani et al

CLINICAL APPLICATION



459 Mitteilungen der Deutschen Gesellschaft für Ästhetische Zahnheilkunde e.V.