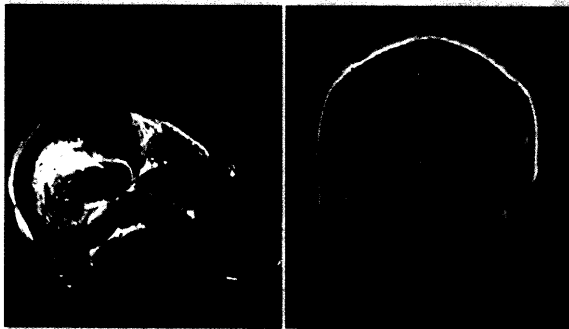


Multiple Lungenfiliae (1), progrediente Lungenfiliae nach Interferontherapie (2), Therapieverlauf unter Sorafenib: Kavernisierung (3), Status nach 15 Monaten Sorafenib (4)

5



Links: Singuläre Metastase im Femur
Rechts: Multiple Hirnmetastasen nach einer fast zweijährigen Krankheitsstabilisation unter Sorafenib-Therapie

10

3....Editorial

4....Systemische Therapie mit Sorafenib beim metastasierten Nierenzellkarzinom

5....Klinische Fallstudie 1: Metastasiertes klarzelliges Nierenzellkarzinom mit langanhaltender Remission unter Sorafenib-Therapie nach Versagen einer Interferon-alpha-Monotherapie

7....Wissenschaftlicher Hintergrund und Diskussion

10..Metastasiertes Nierenzellkarzinom: Hohe Stabilisierungsrate unter Sorafenib

11..Klinische Fallstudie 2: Multimodale Therapie bei einem Patienten mit metastasiertem Nierenzellkarzinom

14..Wissenschaftlicher Hintergrund und Diskussion