www.thieme-connect.de/ejournals | www.thieme.de/dmw

DMW Deutsche Medizinische Wochenschrift

Seiten 2541 – 2602 • 132. Jahrgang

48 | 30 · 11 · 2007

Ultrastruktur des Masernvirus.

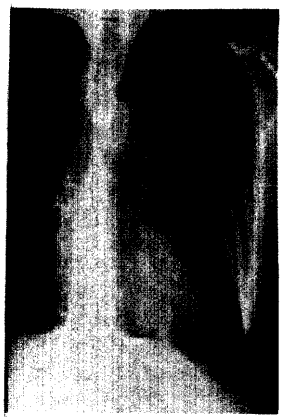

Thorax-Röntgenaufnahme p.a.: Fleckförmige Infiltrate in beiden Lungen.

2543 **Zu diesem Heft**

Aktuelles – kurz berichtet

2549 *Humorale Immunität:*
Welche Rolle spielen die B-Gedächtniszellen?

2550 *Kardiale Resynchronisationstherapie:*
Bei schmalem QRS ineffektiv

2550 *HDL-Cholesterin:*
Torcetrapib steigert Mortalität

2551 *Body Mass Index und Mortalität:*
Zusammenhang abhängig von Todesursache

Referiert – kommentiert

2552 Sponsoring: Wie häufig sind Verbindungen von Medizin und Industrie?
Kommentar: Sponsoring ist notwendig – Transparenz unabdingbare Voraussetzung

Hinterfragt – nachgehakt

2553 Titelthema **Maßgeschneiderte Therapie durch Genprofil**

Editorial

2557 Titelthema **Mehr Infektionskrankheiten durch globale Erwärmung: echte Gefahr oder Rauschen im Blätterwald?**
More infectious diseases due to global warming: a real danger or much ado about nothing?
D. Hassler

Originalarbeit | Original article

2558 Titelthema **Patientenverfügungen in Deutschland: Bedingungen für ihre Verbreitung und Gründe der Ablehnung**
Living will incidence in non-clinical population samples: Conditions and reasons for refusal
F. R. Lang, G. G. Wagner

Kasuistik | Case report

2563 Fieber und unklare pulmonale Infiltrate – eine seltene Differenzialdiagnose
Fever and nonspecific pulmonary lesions – a rare differential diagnosis
C. R. Bollinger, D. Theegarten, U. Dührsen, K. A. Metz

Schweizer Preise sind unverbindliche Preisempfehlungen. WV38-1